MİKROCERRAHİ TEKNİKLERİ ELKİTABI

HANDBOOK OF MICROSURGICAL TECHNIQUES

HANDBUCH DER MIKROCHIRURGISCHEN TECHNIKEN

Editör / Editor / Redaktor
Dr. Hilmi ÖZDEN

Editör Yardımcıları / Co-Editor / Co-Redaktor
Dr. Hakan AY
Dr. Semih ÖZ

Yazarlar / Authors / Autoren
Dr. Hakan AY
Dr. Ramazan DURMAZ
Dr. Gül GÜVEN
Dr. Sibel CANBAZ KABAY
Dr. Şahin KABAY
Dr. Semih ÖZ
Dr. Hilmi ÖZDEN
Dr. Hakan ŞENTÜRK

DOĞU KÜTÜPHANESİ
İSTANBUL, 2019

MİKROCERRAHİ TEKNİKLERİ ELKİTABI
HANDBOOK OF MICROSURGICAL TECHNIQUES
HANDBUCH DER MIKROCHIRURGISCHEN TECHNIKEN

Editör / Editor / Redaktor: Dr. Hilmi ÖZDEN
Editör Yardımcıları / Co-Editor / Co-Redaktor: Dr. Hakan AY, Dr. Semih ÖZ

Yayın Yönetmeni
Erol Cihangir

Mizanpaj
DBY Ajans (www.dbyajans.com)

Kapak Uygulama / Mizanpaj
Ajans 1453

1. Baskı, 2019, İstanbul

Ofset Baskı
Ofis Yayın Matbaa Ltd. Şti.
Maltepe Mah. Gümüşsuyu Cad. Işık San. Sit.
No: 19 B Blok Z-1 Topkapı - Zeytinburnu / İstanbul
Tel: 0212 576 47 15

© Bu kitabın bütün yayın hakları Kültür Bakanlığı
Telif Hakları Mukavelesi gereği yazarına aittir.

MİLLETLERARASI NEŞRİYAT NUMARASI
ISBN 978-605-2127-46-9

DOĞU KÜTÜPHANESİ
Alemdar Mah. Çatalçeşme Sk. Meriçli Apt.
No: 44/3 Cağaloğlu/İstanbul Tel: (0212) 520 27 19
web: www.dogukutuphanesi.com
e-mail: bilgi@dogukutuphanesi.com

MİKROCERRAHİ TEKNİKLERİ ELKİTABI

Editör

Dr. Hilmi ÖZDEN
Eskişehir Osmangazi Üniversitesi Tıp Fakültesi Anatomi AD. Eskişehir

Editör Yardımcıları

Dr. Hakan AY
Eskişehir Osmangazi Üniversitesi Tıp Fakültesi Anatomi AD. Eskişehir

Dr. Semih ÖZ
Eskişehir Osmangazi Üniversitesi Sağlık Hizmetleri Meslek Yüksek Okulu

Yazarlar

Dr. Hakan AY
Eskişehir Osmangazi Üniversitesi Tıp Fakültesi Anatomi AD. Eskişehir

Dr. Ramazan DURMAZ
Eskişehir Osmangazi Üniversitesi Tıp Fakültesi Beyin Cerrahisi AD. Eskişehir

Dr. Gül GÜVEN
Eskişehir Osmangazi Üniversitesi Tıp Fakültesi Anatomi AD. Eskişehir

Dr. Sibel CANBAZ KABAY
Kütahya Sağlık Bilimleri Üniversitesi Tıp Fakültesi Nöroloji AD. Kütahya

Dr. Şahin KABAY
Altınbaş Üniversitesi Tıp Fakültesi Üroloji AD. İstanbul

Dr. Semih ÖZ
Eskişehir Osmangazi Üniversitesi Sağlık Hizmetleri Meslek Yüksek Okulu

Dr. Hilmi ÖZDEN
Eskişehir Osmangazi Üniversitesi Tıp Fakültesi Anatomi AD. Eskişehir

Dr. Hakan ŞENTÜRK
Eskişehir Osmangazi Üniversitesi Fen-Edebiyat Fakültesi Biyoloji Blm. Eskişehir

İÇİNDEKİLER

1. Giriş, 11
2. Sıçan anatomisi, 13
3. Hepatik iskemi-reperfüzyon, 23
4. Nefrektomi ve renal iskemi-reperfüzyon, 26
5.Testis Torsiyonu, 34
6. Fokal Beyin İskemisi, 37
7. Kardiak perfüzyon, 44
8. A.carotis communis disseksiyonu ve uç uca anastomoz, 48

TEŞEKKÜR

Mikrocerrahi Elkitabımızın hazırlanmasında özellikle ailelerimizin yaptıkları fedakârlık, her akademisyen gibi takdirlerimizin ötesindedir. Damar anastmozu tekniklerini sabırla bizlere öğreten **Op. Dr. Zafer ÇANAKÇI** Bey'e ve sağlık teknisyeni **Özgür KOÇAK** Bey'e teşekkürlerimiz ise bir vefa borcumuzdur. Bu teknikleri öğrenecek araştırmacılar ve cerrahlar bilgilerini, deneyimlerini geliştirerek her yeni kuşağa aktardıklarında bizim için yorgunluklarımızın ödülü olacaktır.

Yazarlar adına,
Dr. Hilmi ÖZDEN

TAKDİM

Bu kitap üç dilde yeryüzündeki Türkçe, İngilizce, Almaca konuşan birçok ulusun araştırmacısına el kitabı olarak hazırlanmıştır. Özellikle afet ve savaş sonrası gibi benzeri olağandışı durumlarda mikrocerrahinin önemi unutulmamalıdır. Dolayısıyla ister araştırma amacıyla olsun, isterse cerrahi tedavilerde anastomoz tekniklerinin önemi büyüktür. Daha sonra ilavelerle genişletilebilecek ve geliştirilebilir olan bu notlar okuyucuların bir an evvel istifadesine sunulmak istenmiştir. Ayrıca internet ortamına da bir kısmı yüklenmiş olan bilgiler tüm dünya araştırmacıları ve cerrahlarının açık erişimine sunulmuştur. Bu vesileyle hayvan deneylerinin önemine vurgu da yapılarak unutulmaması gerektiği de hatırlatılmak istenmiştir. Türkiye'de ve dünya genelinde kemirgen çalışmalarının önünün mutlaka açılması gerektiğinin farkındalığı oluşturulmalıdır. Aksi halde konunun yabancısı insanlar tarafından hazırlanan mevzuatlarla araştırmacılar detaylı mikrocerrahi çalışmalardan uzaklaşarak yabancılaşacaklardır. Bu durum, insan hayatının kritik zamanlarda müdahale edilememesine sebep olacaktır. Herhangi bir afet sorası vücut bozumlarında mutlaka deneyimli mikrocerrahlara ihtiyaç duyulacaktır. Kemirgenler üzerinde cerrahi pratiği olmayanların bunları yapması imkansızdır. Yeryüzünde ne kadar büyük cerrah varsa hayatlarının önemli bir kısmında hayvan deneyleri araştırması mevcuttur. Bu el kitabının birçok kurum ve kuruluşun dikkatini çekeceğini de düşünmekteyiz. Tüm araştırmacılara örnek olmak amacıyla saygılar sunarız.

Yazarlar

1
GİRİŞ

Deneysel çalışmalara günümüzde de eski çağlarda olduğu gibi karşı çıkanlar olsa da bilimsel veriler bu çalışmaların insan sağlığı, modern tıp, ilaç çalışmaları v.b. ilerlemeler için gerekli olduğunu ortaya koymaktadır.

Hayvan deneylerinin karşısında olanlar; canlılara zarar verilmesi mantığı ile baktıkları için deneylerden elde edilen verilerin insanların tedavisine ışık tutacağına inanmama gibi bir düşünceyi ortaya koymaktadırlar. Bu düşüncede olanlar daha da ileriye giderek hayvan deneylerinden elde edilen verilerin gerçekte tıbbın ilerlemesine de engel olduğunu öne sürmüşlerdir.

Deney hayvanlarının insandan farklı bir anatomiye ve fizyolojiye sahip olduğu herkes tarafından bilinmekle beraber farklılıkların yanında benzerlikler daha da fazladır.

Neden deney hayvanları kullanılması uygundur sorusuna cevap ise; yaşam sürelerinin kısa olması nedeniyle birçok ilaç, madde veya cerrahi uygulamanın sonuçlarının daha erken alınabilmesidir. Tıbbi ilerleme sadece cihaz ve ilaç açısından değil insan hayatı açısından önemlidir. Ayrıca deney hayvanlarını çevresel etkilerden korumak mümkün olduğundan, koşulları kontrol etme, standart oluşturabilme gibi parametreler amaca yönelik çalışmaların yapılabilmesini kolaylaştırmaktadır. İnsülin, penisilin gibi insan hayatı açısından birçok ilacın yan ısıra aşılar, anti-kanser ve anti-HIV tedavileri, böbrek ve karaciğer transplantasyonu gibi birçok cerrahi işlem; tanı ve tedavide kullanılan tıbbi alet deney hayvanları sayesinde geliştirilmiş ve kullanım alanlarına girmiştir.

İnsan vücudunu bilirsek birçok hastalığı iyileştirebiliriz fikri milattan önce 500'lü yıllara kadar geri gitmektedir. Bu şekilde insanları sağlığına kavuşturmak için önceleri hayvanlar üzerinde çalışmalar yapılmış ikinci aşamada insan kadavraları kullanılmıştır. Maalesef Toplum üzerinde toplumsal düşünceyi etkileyebilen grupların İnsan vücudunun incelemesini dini inançlar vasıtası ile engelletmiş, zorlaştırmış ve hatta yasaklamıştır.

Tüm bunlara rağmen tıp ve bilimsel çalışmaların ilerlemesi aksatılsa da devam etmiştir.

Hayvanlar üzerinde yapılan çalışmaların büyük çoğunluğu anatomik disseksiyon amaçlı yapılmıştır. Hayvan deneylerinin geçmişi Hipokrat ve Aristo ya kadar gitmektedir. Hayvan incelemeleri ile anatomiye ışık tutma yolunda önemli aşamalar kat edilmiş ve atlaslar oluşturulmuştur. Bu insan çizimlerinin hayvan çalışmaları yapılarak oluşturulduğuna inanılmaktadır.

16. ve 17. yüzyıllara gelindiğinde araştırıcılar neden ve nasıl sorularını daha sık sormaya başlamış modern tıp ile bağları kurma yolunda adımlar atılmıştır. Bu amaçla da çalışmalar özellikle fizyoloji bilimi kendini göstermeye başlamıştır.

17. yüzyılda William Harvey'in (1578-1657) kan dolaşımının devamlı bir şekilde, kapalı bir sistem içerisinde olduğunu göstermesi başlı başına devir olarak nitelenmiştir. Harvey çalışmalarını başta koyunlar olmak üzere birçok hayvanda denemiş ve 1628'de *Exercitato Anatomica* de *Motu Cordis* et *Sangunis in Animalibus* (Hayvanlarda Kalp ve Kanın Hareketleri Üzerine) başlıklı kitabında yayınlamıştır. Bu bilgi tedavide de önemli değişikliklere sebep olmuş ve daha önce birçok hastalık hastadan kan alınarak (kanatılarak, hacamat) tedavi edilirken, bu yöntemin uygun olmadığı tartışılmaya başlanmıştır.

Hayvan çalışmalarına karşı çıkanlar, deney hayvanları "minyatür insanlar" değildir ve bu nedenle de elde edilecek veriler insanlar için kullanılamaz diye ifade ettikleri fikirlerini bilimsel gelişmeler doğrultusunda yapılan genetik çalışmalar ve sonuçları çürütmüştür.

Tabii ki hayvan deneylerinde kullanılan hayvanlara eziyet edilmemesi gerektiği günümüz araştırmacıları açısından hem fikir olunan bir düşüncedir. Deney hayvanları etik kurullarının kurulması ve denetlenmelerini sürdürmesi de bu düşünce eşliğinde geliştirilmesi gerekmektedir.

2

SIÇAN ANATOMİSİ

Zoolojik sistemdeki yeri:

Âlem	: Animalia (Hayvanlar)
Şube	: Chordata (Kordalılar)
Sınıf	: Mammalia (Memeliler)
Takım	: Rodentia (Kemirgenler)
Üst familya	: Muroidea (Fare şekilliler)
Familya	: Muridae (Uzun kuyruklu fareler)
Alt familya	: Murinae (Eski dünya fareleri)
Cins	: Rattus
Species	: norvegicus

Genel Özellikleri:

Laboratuvar hayvanları olan sıçanlar (sıçanlar); kahverengi Norveç sıçanının (Rattus norvegicus) evcilleştirilmiş varyeteleridir. Avrupa Sıçanları (Rattus rattus) orijinal olarak siyahtırlar. Sıçanlar belirli bilimsel aşamalar ile sistematik olarak evcilleştirilmiş ilk memeli türü olarak kabul edilirler. Günümüzde bilimsel çalışmalarda çokça; biyolojik ve tıbbi araştırmalarda tercih edilen türlerden biridir.

Anatomik Özellikleri:

Anatomik yapıları fareye benzer özelliktedir. Vücudu sert ve uzun tüylerle kaplıdır. Gözleri küçük, kulakları büyük, burnu uzundur. Kuyruk uzun olup üzerinde yaklaşık 210 halka ve keratinden oluşan pullar vardır. Sıçanlar için kuyruk hem denge hem de homeotermiyi düzenleme görevine sahiptir. Kuyruk uzunluğu ise yaş, çevre sıcaklığı gibi faktörlerle etkilenir. Yavrularda daha kısadır. Laboratuvar şartlarında büyüyen hayvanlar 21 ± 2 ^{o}C Ortam sıcaklığında standart olarak yetiştikleri için görünüm açısından çoğu özellikleri aynıdır. Ağız etrafında uzun bıyıklar ve bıyık etrafında, kuyrukta, pençeler de iyi gelişmiş dokunma alıcıları vardır.

Diş formülü 1/1, 0/0, 0/0, 3/3 şeklindedir. Dişleri sürekli büyüyen bir yapıya sahiptir. İki taraflı eşit büyüyemediğinde ya da bir taraf kırıldığında laboratuvarda bulunan teknisyen tarafından dişler eşitlenmez ise besin alamaz ve ölümle karşı karşıya kalabilir. Çene yapıları uzunlamasına ve dar şekildedir. Ön dişler yemi keser ve sonra yem öğütücüler tarafından döndürülerek öğütülebilir. Çiğneme kasları öğütme işlemini yapacak şekilde gelişmiş ve özelleşmiştir.

Arka ayakları ön ayaklarından daha büyüktür. Ön ayaklarda başparmak rudimenter ve yassı tırnaklıdır. Diğer 4 parmak gelişmiş ve pençelidir. Göğüs bölgesine bakıldığında genellikle 6 çift (3 çift torasik, 1 çift abdominal, 2 çift inguinal) meme başı vardır. Normal zamanda kıllar altında saklıdır. Doğumdan sonra ve laktasyon sırasında belirgin olarak ortaya çıkar.

Tam boy uzunluk olarak baş kuyruk uzunluğu, kuyruk dibine kadar 20-25 cm'dir. Kuyruk uzunluğu da beden uzunluğu kadardır diye tarif edilir. Erişkin sıçanlarda beden ağırlığı genotip, beslenme durumu, dış faktörler gibi unsurlara bağlı olarak değişmekle birlikte erkeklerde 300-800 gr, dişilerde 200-400 gr ortalama ağırlığa sahiptir. Yaşlanma ile birlikte ağırlıkta azalma görülür. Yaşam süresi erkeklerde 1000 gün, dişilerde 1300 gün olarak belirlenmiştir. Kısıtlı yemlemenin sıçanların yaşama sürelerinde birkaç ay uzamaya sebep olurken aşırı yemlemenin ise yaşam süresini kısalttığı görülmüştür.

Sıçanlarda safra kesesi yoktur. Safra doğrudan kanallardan alınarak sindirime direkt olarak dahil olur. Yeni doğmuş erkek yavruda testisler karın boşluğundadır; 4-6 haftalık yaşa geldiği zaman scrotuma inerler. Anatomik

yapıları gereği ergin sıçanlarda inguinal kanal açıktır ve zaman zaman testisler karın içine doğru çekilebilir. İnsandan farklı olarak erkek sıçanlarda os penis dişi sıçanlarda os clitoris mevcuttur.

Genel özellikler			
	Fare	Sıçan	İnsan
Sınıf	Mammalia	Mammalia	Mammalia
Takım	Rodentia	Rodentia	Primata
Aile	Muridae	Muridae	Hominidae
Tür ve Cins	Mus. musculus	Rattus norvegicus Rattus rattus	Homo sapiens
Kromozom sayısı	40	42	46
Cinsel olgunluk	4-7 hafta	4-8 hafta	10-15 yıl
Ortalama yetişkin (K)	18-35 g	250-300 g	75 kg
Ortalama yetişkin (E)	20-40 g	300-400 g	87 kg
Extraorbital lak. bez	Var	Var	Yok
Harder Bezi	Var	Var	Yok
Akciğer lopları	4 sağ 1 sol	4 sağ 1 sol	3 sağ 2 sol
Karaciğer lopları	sağ, sol, medial, caudal	sağ, sol, medial, caudal	sağ, sol, caudal, quadrat
Non glanduler ön mide	Var	Var	yok
Pancreas	Mezenterde yaygın	Belirsiz lop	Sol ve sağ loplar
Safra kesesi	Var	Yok	Var
Os clitoris	Var	Var	Yok
Os penis	Var	Var	Yok

İskelet Sistemi:

Sıçanlarda iskelet sisteminin gelişimi, diğer memelilere oranla daha yavaştır. İskelet sisteminin gelişiminin yaklaşık yedinci haftada en yüksek noktaya gelerek tamamlanmasıyla sıçanlar ortalama vücut büyüklüğüne ulaşmış hale gelir. Apendiküler iskelette kemikleşme, merkezden perifere doğru ilerleyerek önce ön ekstremitelerde bunu takiben de arka ekstremite kemiklerinde görülür. Bununla birlikte kemikleşme, sıçanlar bir yaşını aşıncaya kadar tamamlanmaz (Şek. 1).

Kas Sistemi

Miyoblastların prenatal ve postnatal gelişim sırasında kas liflerinin birincil kaynağı olduğu düşünülmektedir. İnsandaki kas sistemine göre düşünüldüğünde iskelet kasları ve isimlendirilmesi çok yakın benzerlik göstermektedir (Şek. 2-4).

Sindirim Sistemi

Sindirim organları yapısal olarak insan ile aynıdır. Farklı olarak sıçanlarda safra kesesi bulunmaz. Safra; doğrudan safra kanallarından sindirime katılır. Sıçanlar, laboratuvar hayvanları arasında sindirim fizyolojisine ilişkin çalışmaların yapıldığı en popüler hayvanlardandır. Sıçanlar nokturnaldır (gündüzleri dinlenen, geceleri aktif olan canlılar); yani aktivitelerinin çoğunu gece gerçekleştirirler. Karanlık fazda hem yem yerler hem de aktivitelerini sürdürürler. Aydınlık fazda ise yediklerini sindirme, dinlenme işlevlerini yerine getirirlerken oldukça pasif ve uyku halinde gözükmelerine rağmen bir uyaran aldıklarında çok atak hale geçerler. Yem yemeleri genelde karanlık fazda 3–5 eşit aralıklı periyotla gerçekleşse de gündüzleri de beslenmeye devam ederler. Kafeslerde egzersiz alanı yani hacmine göre yeterli alan bulunmaz ise obezite gibi bozukluklarla beraber çok hızlı ortam kirliliği oluşur (Şek. 5).

Solunum Sistemi:

Akciğerleri insan anatomik yapısından farklıdır. İnsanda sağda 3, solda 2 lob olmasına rağmen sıçanlarda sağda 4 lob, solda 1 lob vardır.

Erişkin bir sıçanda ortalama alveol çapı yaklaşık olarak 70 µm'dir (insanlarda 200- 250 µm). 400 g ağırlığındaki bir sıçanda akciğer yüzey alanı yaklaşık olarak 7,5 m^2'dir (70 kg' lık insanda 75 m^2). Bu durum, küçük kemirgenlerin daha büyük memelilere oranla oransal olarak daha geniş hava yollarına sahip olma tezini de doğrulamaktadır (Şek. 5).

Kardiyovasküler Sistem:

Sıçanlardaki kalp yapısı insanda olduğu gibi iki artium ve iki ventrikül den oluşur. Atriumdaki auricular kısım insanda olduğu gibi çok belirgin değildir.

Sıçanların vücut büyüklüklerinin küçük olması nedeni ile hemodinamik veya kalp içindeki kan akımını ölçen çalışmalarda fazla kullanılmazlar. Bununla birlikte, bu tür çalışmalarda kullanıldıkları takdirde sıçanların sinus coronarius kanının vena cava superior sinistra ve venae coronaria dan drene olan kandan oluştuğu göz önünde bulundurulmalıdır. Sıçanlarda kalp atım sayısı (300/dk) insanlara kıyasla beş kat daha fazladır ve güç ve frekans ilişkisi ters orantılıdır (Şek. 5).

Duyu Sistemleri

Görme:

Sıçanların görme duyusu zayıftır. Retinanın neredeyse tamamı çubuklardan oluşmuştur. Buna rağmen hemen ve yavaşça hareket edebilirler. Gözleri hareketlidir ve geniş bir görme açısına sahiptirler. Göz mercekleri büyük ve hemen hemen küreseldir fakat uyum gücü yoktur. Pupilla ve kornea da büyük bir yapıya sahiptir.

Koku:

Koku duyuları oldukça iyi gelişmiştir. Beyinde koku bölgeleri oldukça büyük bir alan kaplamaktadır. Sıçanlar da birçok hayvanda olduğu gibi kendi bölgelerini belirlemede koku işaretlemesi yaparlar. Hem alınan hem de verilen hava her bir burun deliği tarafından lateral olarak yönlendirilir. Bu özellik alınan kokuların karışma riskini azaltmaktadır. Böylece, sıçanlar çevre kokuların bilateral örneklerini birbirine karıştırmadan ayrı ayrı algılayabilmektedir. Vomeronazal organ, esas koku epitelinden ayrı olarak kartilaginöz

kapsül içinde sınırlanmış bir kemoreseptör organdır. Vomeronasal duyu nöronları, ışık mikroskopi ile incelendiğinde esas koku epitelini andırsalar da aynı türden bireyler arasında kimyasal iletişim sinyalleri (feromonlar) olarak rol oynayan spesifik kimyasalları algılama ve ayırt ete özellikleri vardır.

Tat:

Tat almada esas rolün salivaya ait olduğu bilinmektedir. Deneysel olarak tükürüğün ortadan kaldırılması sıçanların uzun dönemde tat tercihlerinin değişmesine yol açmaktadır. Benzer olarak, von Ebner lingual tükürük bezlerinden sekresyon bazı tat tomurcuklarının tat cevaplarını belirgin olarak etkilemektedir. Diğer hayvanlarda (köpek, kedi, domuz vb) tanımlanan su tat reseptörleri sıçanlarda keşfedilmediğinden sıçanların su tadını algılamadığı düşünülmektedir.

İşitme:

Sıçanlarda işitme oldukça iyi gelişmiştir. Sıçanlar da işitme aralığı 70 dB'de 250-80.000 Hz aralığında değişmekle birlikte seslere en duyarlı aralık 8.000 ve 32.000 Hz'dir. Genç ve yaşlılarda duyma aralığı aynı olsa da 5 haftadan genç sıçanlar seslere karşı çok daha fazla duyarlıdırlar. Düşük frekanslı sesleri insandan daha az duyar ama yüksek frekanslı sesleri daha iyi duymaktadırlar. Savunma mekanizması ya da acı hissini dışa yansıtmak için yavru sıçanların soğuk ve açlık gibi stres durumlarında ultrasonik sesler çıkararak uyarı gönderdikleri düşünülmektedir. Ergin sıçanlar kısa ve uzun dalgalı sesler üreterek aralığı oldukça genişletebilirler.

Dokunma

Sıçanların esas dokunma organları bıyıklardır. Bıyıkları herhangi bir nesne ile temas ettiğinde kan, kıl kökü sinüslerinde ters yöne doğru itilmekte ve böylelikle beyinin barrel korteks'inde sinir uyarımı tetiklenmektedir. Sıçanlar aynı zamanda bıyıklarını yön belirleme, oryantasyonda ve dengelerini sağlamak için de kullanırlar. Sıçanlarda erken dönemde bıyık kesimi sensorimotor fonksiyonda uzun süreli hasara neden olmaktadır. Sıçanların burun yastığı primat parmak derisinde bulunan dermatoglifik örneğe benzer özellikte çizgiler içermektedir. Bu epidermal ve dermal çizgiler sıçanların duyu ayrımında oldukça önemli rolü oynamaktadır.

Şekil-1: İskelet sistemi

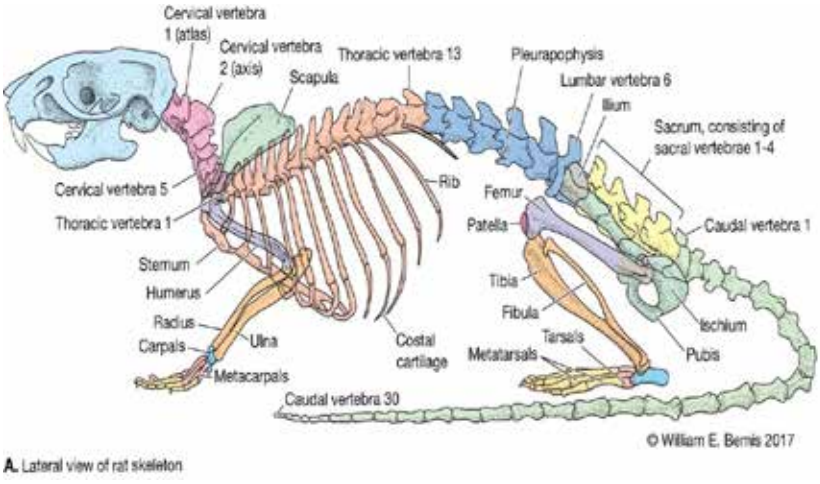

https://bio.libretexts.org/Ancillary_Materials/Worksheets/Book%3A_The_Biology_Corner_(Worksheets)/Anatomy_Worksheets/Investigation%3A_Rat_Dissection

Şekil-2: Kaslar

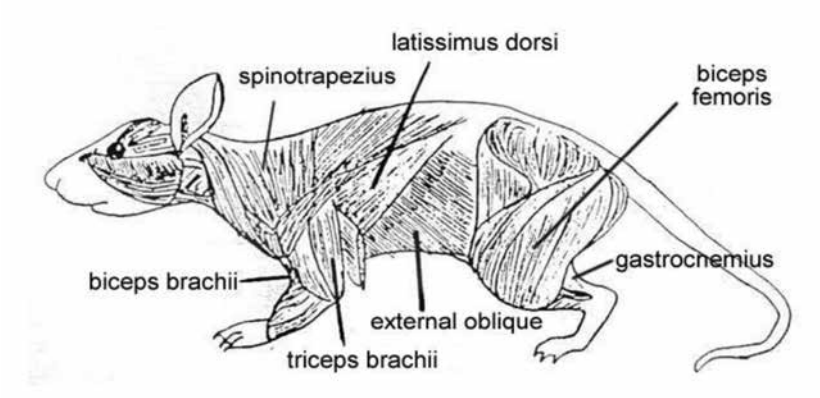

https://bio.libretexts.org/Ancillary_Materials/Worksheets/Book%3A_The_Biology_Corner_(Worksheets)/Anatomy_Worksheets/Investigation%3A_Rat_Dissection

Şekil-3: Kaslar

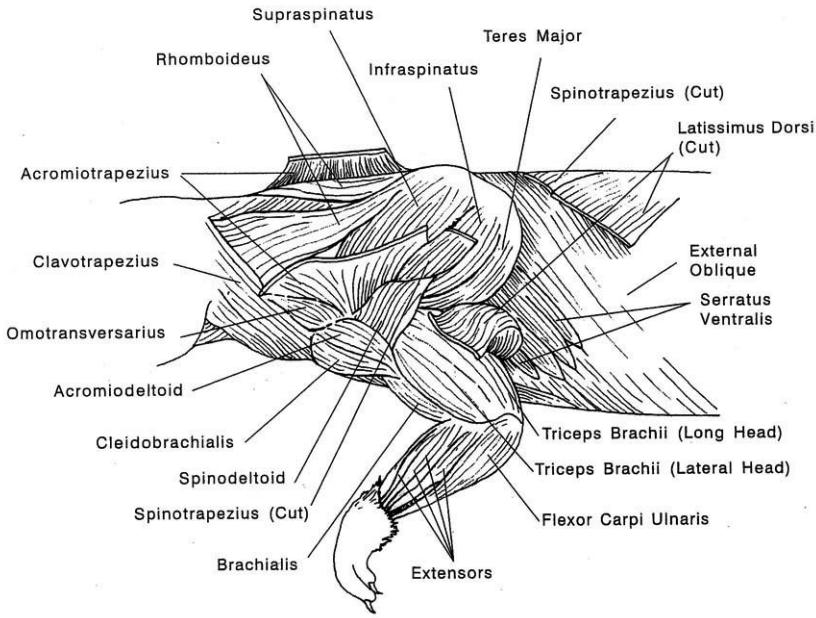

https://bio.libretexts.org/Ancillary_Materials/Worksheets/Book%3A_The_Biology_Corner_(Worksheets)/Anatomy_Worksheets/Investigation%3A_Rat_Dissection

Şekil-4: Kaslar

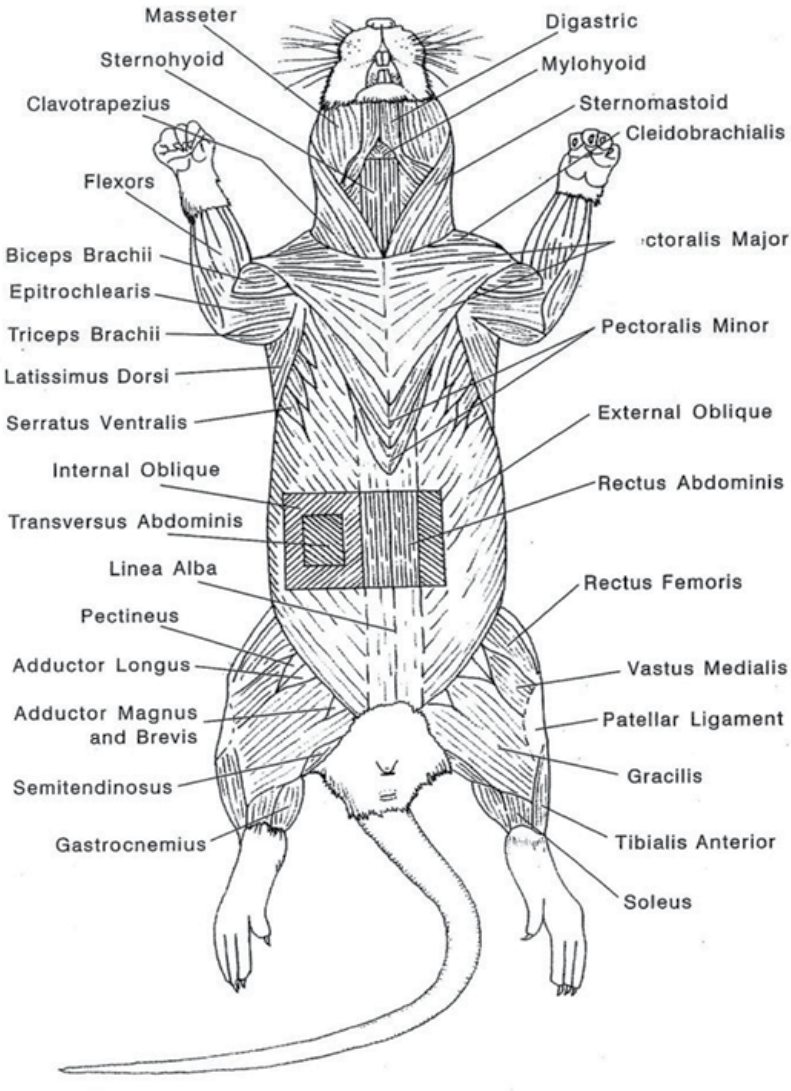

https://bio.libretexts.org/Ancillary_Materials/Worksheets/Book%3A_The_Biology_Corner_(Worksheets)/Anatomy_Worksheets/Investigation%3A_Rat_Dissection

Şekil-5: Organlar

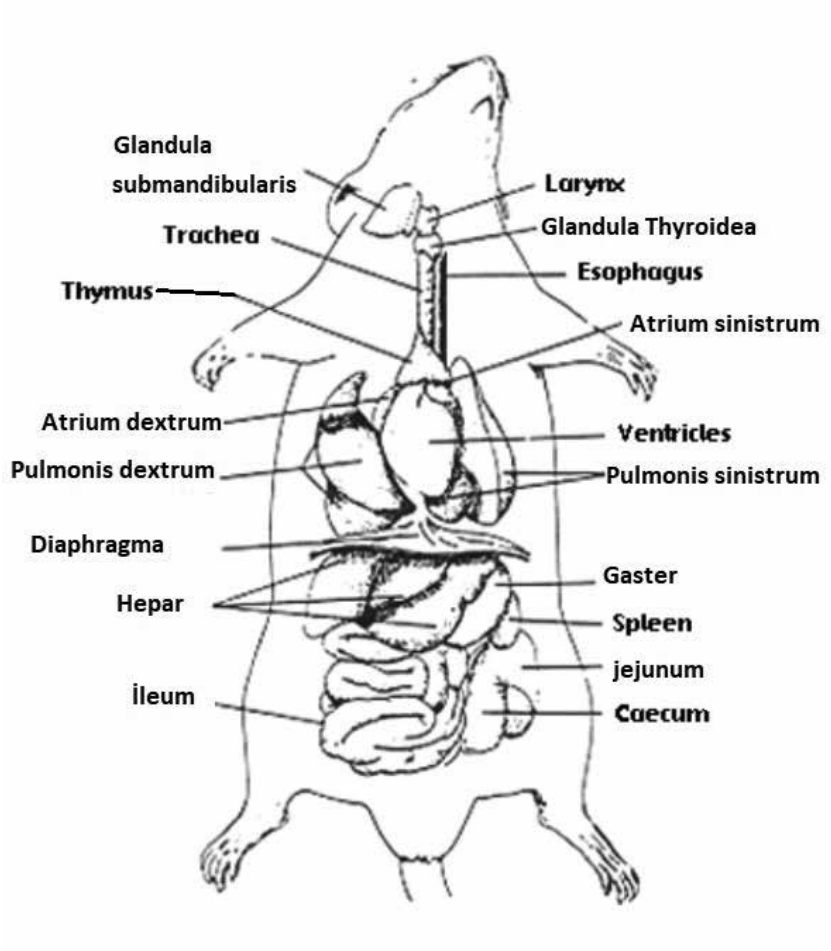

Waynforth, H., B.; Flecknell, P., A.:Experimental and Surgical Technique in the Rat. Second Edition, Academic Press, USA,2001.

3

KARACİĞER İSKEMİ/REPERFÜZYONU

Cerrahi uygulama yapılacak olan sıçanlara anestezi için 50 mg/kg Ketamin-HCl (Alfamine %10) ve 9 mg/kg Ksilazin HCl (Alfazyne %2) solüsyonları karıştırılarak intramuskular olarak enjekte edilir. 5-10 dak. İçerisinde sıçanlar bayılır.

Daha sonra sıçanlar diseksiyon tablasına (cerrahi esnasında vücut ısısının korunabilmesi için, ısı kontrollü olması tercih edilir), sırt üstü yatırılarak sabitlenir.

Cerrahi uygulanacak bölge %70'lik alkol ile ıslatılarak tıraş edilir. Traş edilen bölgede kıl kalmaması için ve sterilizasyonun sağlanması için baticon solüsyonu ile silinerek kıl vb. yabancı bir maddenin cerrahi bölgesinde kalması engellenir.

Sıçan midline laparotomi yapılarak diseksiyon gerçekleştirilir. Laparotomi bölgesi, sıçanın sternumundan 1,5-2 cm aşağıya karın bölgesine doğru gerçekleştirilir.

Önce deri kesisi daha sonra da kas kesisi ayrı ayrı yapılarak diseksiyon tamamlanır. Kesinin yapıldığı bölge karaciğerin üzerine denk gelen bölgedir.

Daha sonra her iki elin orta parmağı sıçanın dorsaline (karaciğerin altına gelecek şekilde), başparmağı laparotomi bölgesinin karın tarafında bittiği yere, işaret parmakları ise sternum ve kaburgaların başlangıç bölgesine karşılıklı olarak tutulur ve her iki elin orta parmağı yukarıya, baş parmaklar

ile işaret parmakları ise aşağıya doğru basınç oluşturacak şekilde bastırılarak karaciğerin beş lobunun da kesi yerinden dışarıya çıkması sağlanır.

Çıkan karaciğerin sternumun olduğu tarafa doğru yatırılarak vena porta ve ductus cholodecus görülecek şekilde izole edilir (bu işlemler sırasında özellikle toraksa baskı uygulandığı için, yetersiz ventilasyon nedeni ile sıçanın ölmesi ya da ventilasyonun kısa süreli durması söz konusu olabilir).

Bu tür durumlarda operasyona ara verilerek ventilasyonun tekrar sağlanması ve karın içine 1-2 cc SF verilmesi gerekebilir). Atravmatik vaskular klemp yardımı ile izole edilen vena porta ve ductus cholodecus bir arada klemplenerek kan akımının kesilmesi sonrasında lokal anemi ya da iskemi gerçekleştirilir. Karaciğer iskemisinin başarılı olduğu belli bir süre sonra (genelde reperfüzyondan önce) intestinal sistemin de morarmasının gözlenmesi ile anlaşılır.

İskemi süresince cerrahi açıklıktan sıvı kaybı olmaması için kesi yeri (hem kas hem de deri) iki ya da 3 dikiş atılarak geçici olarak kapatılır.

Yapılması planlanan çalışmanın durumuna göre iskemi süresi bitiminde klemp çıkarılarak (operasyon sırasında kaybolan sıvının hipovolemik etkilerini ortadan kaldırmak için bir miktar SF karın içine verilmelidir) kesi yeri 3.0 ipek sutür ile kas ve deri kesileri ayrı ayrı dikilir (Şek. 6).

Şekil-6: Karaciğer iskemisi

Atravmatik vaskular klemp yardımı ile izole edilen vena porta ve ductus cholodecus bir arada klemplenerek kan akımının kesilmesi sonrasında lokal anemi ya da iskeminin gerçekleştirilmesi.

4

NEFREKTOMİ

Temizlenmiş deride, lumbal bölgeden transvers istikamette geçen bir kesi yapılır.

Daha sonra retroperitoneal olarak sağ böbreğe ulaşılarak; a.-v.subrenalis , a.-v.renalisler, üreter çift taraflı 3.0 ipek iplikle proximal ve distalden arada mesafe konularak bağlanır.

Anatomik yapıları bağlama sırasında mikro forsepsler kullanılır.

Mikro makas ile arada kalan damar ve üreter kesilir, böbrek serbestleştirilerek nefrektomi yapılır.

Nefrektomi'den sonra kanama kontrolü sağlanır.

Cilt altı ve cilt 3.0 katküt ile kapatılır (Şek. 7).

Şekil-7: Nefrektomi

Disseksiyon

Sağ Böbreğin açığa çıkarılması

Böbreğin Cerrahi ip ile boğulması.

Böbreğin alınması.

BÖBREK İSKEMİ / REPERFÜZYONU

Anestezi altında ratlar supin pozisyonda tespit edilir.

Median insizyonla girilerek sol böbreklere ulaşılır.

Sol a.renalis'in 45 dakika klemplenmesi ile iskemi oluşturulur.

İskemi sonrası klemp'in açılması ile 24 saat reperfüzyon sağlanır.

İskemi/reperfüzyon yapılacak deney hayvanlarına Ketalar+Ksilazin anestezisi altında, median insizyon ile girilir.

Sol arteria renalis izole edilerek klemp yardımıyla 45 dakika süre ile sol a.renalis'den kan akımı durdurulur.

45 dakika iskeminin hemen ardından 24 saat reperfüzyon uygulanır (Şek.8).

Şekil-8: Böbrek iskemi-reperfüzyonu

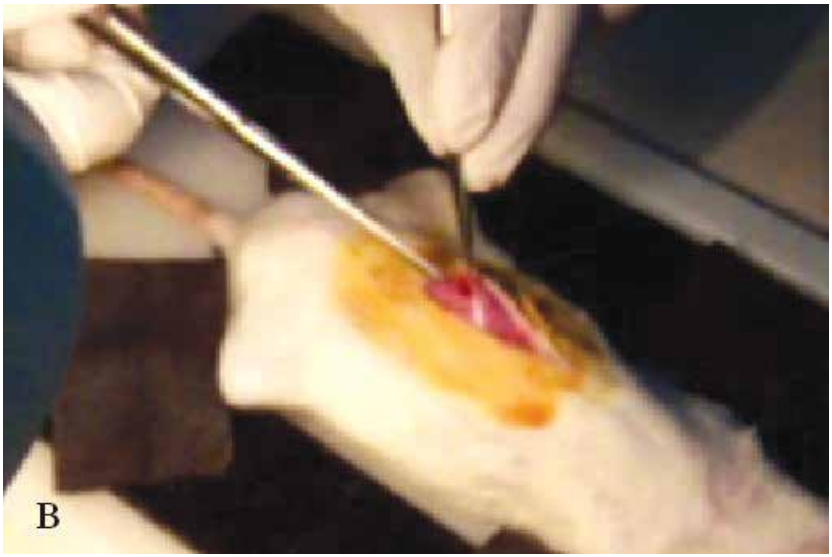

Sırtın median bir kesitle diseksiyonu

Böbreğin karın arka duvarından uzaklaştırılması.

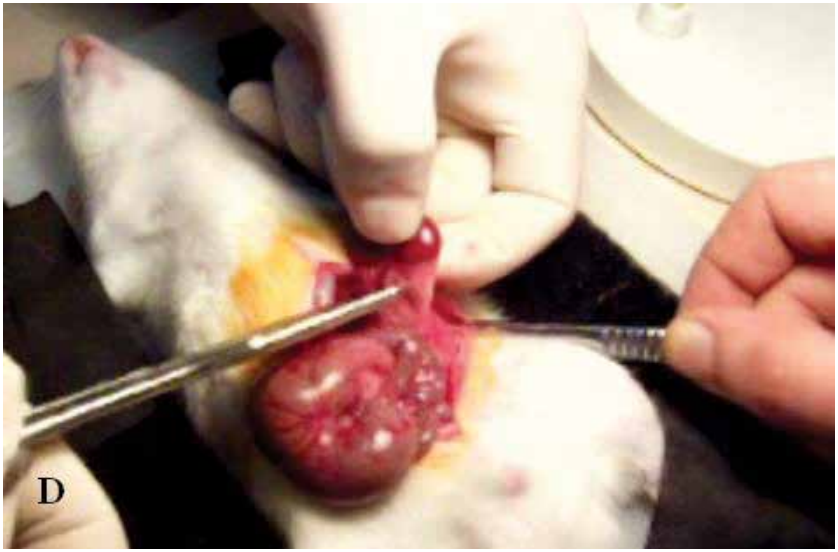

Böbreğin damarlarının ve üreterin diseksiyonu.

Böbreğin damarlarının klemplenmesi.

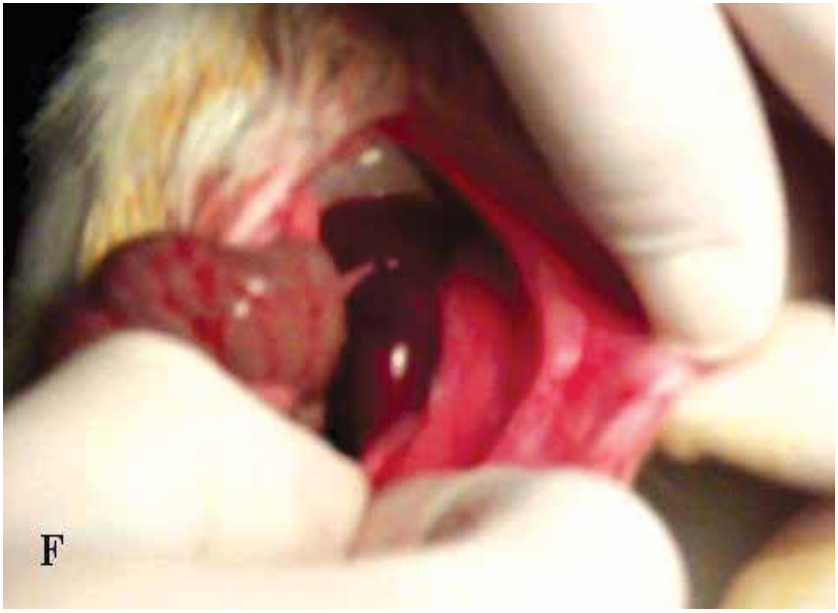

İskemi oluşturulmuş böbreğin yerine yerleştirilmesi.

Yerine yerleşmiş iskemi oluşturulmuş böbrek.

Derinin kapatılması.

5

TESTİS TORSİYONU

Cerrahi girişim intraperitoneal ketamine HCl (50 mg/kg) ve chlorpromazine (25 mg/kg) anstezisi altında yapılmalıdır.

Scrotum derisi traş edilip iyotlu dezenfektan ile temizlenmelidir.

Scrotum'un tam ortasından geçen vertikal bir kesi ile scrotum açılır ve her iki testise de ulaşılır.

İşlem için seçilen taraftaki testis scrotum'dan çıkarılarak saat yönünün tersi yönde 720o çevirilir ve testis, tunica albuginea ile tunica dartos'dan geçen bir sütur (5-0 Naylon) ile sabitlenir.

İki saatlik bir iskemi süresinden sonra sütur sökülür ve testisin torsiyonu çözülerek eski haline getirilerek skrotum'un içine yerleştirilir.

Dört saat reperfüzyona izin verilir.

Skrotum her cerrahi manipülasyondan sonra kapatılır (Şek. 9).

Şekil-9: Testis torsiyonu

Testislerin disseksiyonu.

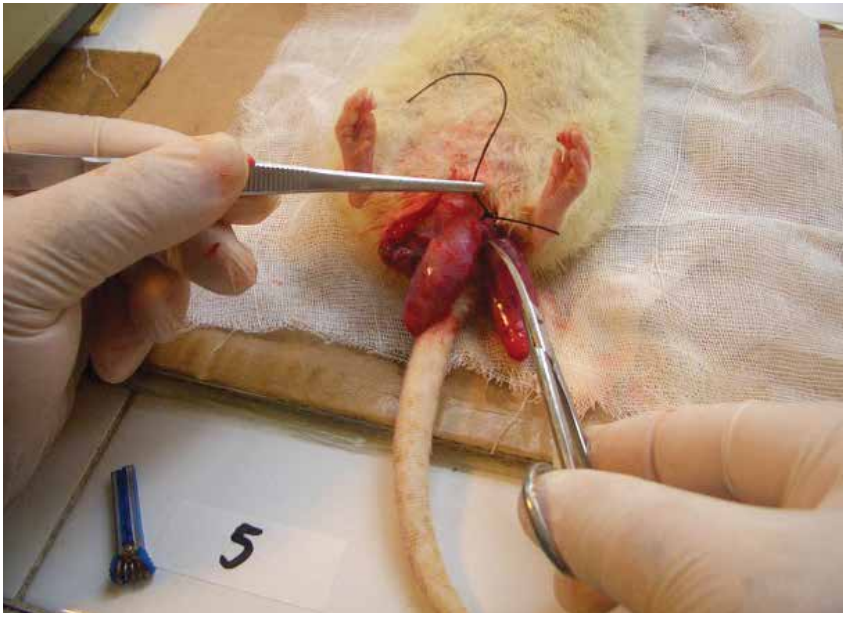

Torsiyonu yapılmış testisin bağlanması.

Bağlanmış testis.

İskeminin oluşması beklenirken testisler nemli tutulmalıdır.

6

FOKAL BEYİN İSKEMİSİ ORTA CEREBRAL ARTER VE ÜÇ DAMAR OKLÜZYON MODELİ

Orta serebral arterin kalıcı oklüzyonu

Orta serebral arterin mikrokliplerle veya sütürle oklüzyonu (I/R)

Orta serebral arterin bipolar yardımı ile oklüde edilmesidir.

Serebrumda infarkt ve penumbra alanlarında çalışma imkânı sağlar

Nörolojik defisitlerin belirlenmesinde idealdir

Orta serebral arterin kalıcı ve geçici oklüzyonuna ilaveten iki taraflı karotid arterlerin geçici oklüzyonuna dayanır.

Temporal bölge ıslatılarak tıraş edilir. Tıraşlı bölge antiseptik ile silindikten sonra, kafa derisi göz kapağının birleşme yerinden kulağın altına kadar uzanan transvers bir insizyon ile kesilir.

Kafa derisinin kesik uçları ekartörlerle genişletilir ve yumuşak dokular kaldırılır.

Kanayan damarlar olursa elektrokoter ile yakılırlar.

Temporal kemik tamamen açığa çıktıktan sonra, kemik, arcus zygomaticus üzerinden, dişçi matkabı ile aşındırılmaya başlanır. Bu sırada kemik serum fizyolojik ile soğuk tutulmaya çalışılır.

Aşındırma kritik noktaya geldiğinde, kemiğin iç duvarına yaklaşıldığında iyice incelmiş kemik dokusunun geri kalanı, beyin dokusuna zarar vermemek için, karga uçlu pens ile kırılarak kaldırılır.

Kemik açıldığında a. cerebri medianın n. mandibularisi çaprazladığı görülür. Damar çaprazın üst tarafından serbestleştirilerek, ya mikrokleple veya sütürle geçici olarak iskemiye maruz bırakılır. Veyahut kalıcı olarak elektrokoter yardımı yakılarak edilerek kalıcı olarak oklüze edilir.

Fokal oklüzyon ile arteria cerebri media'nın beslediği alan iskemik alana dönüşür. Başarılı bir iskemi uygulamasından sonra ayılan sıçanlarda kontra lateral felç gözlenir (Şek. 10).

Şekil-10: Arteria cerebri media oklusyonu

Tıraş edilmiş cerrahi girişim bölgesi

Dezenfekte edilmiş cerrahi girişim bölgesi

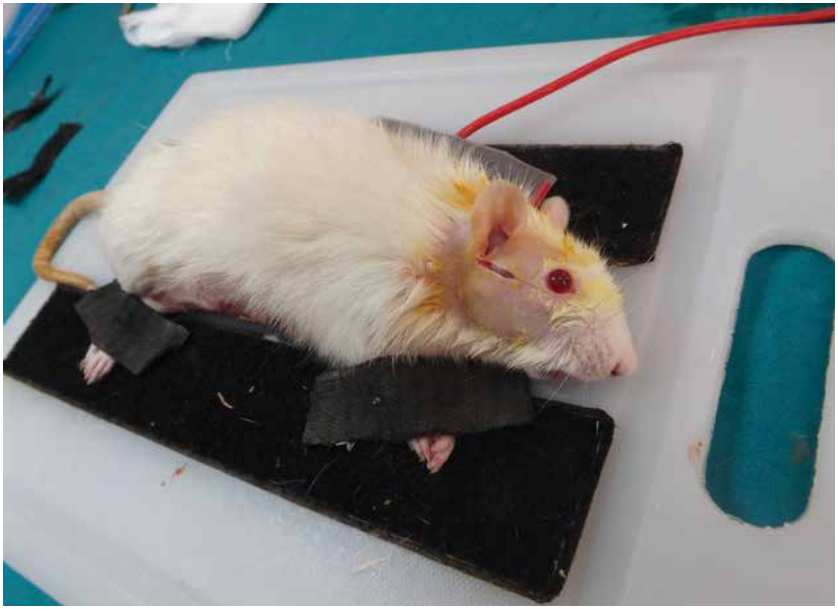

Temporal bölgede Kafa derisine yapılan kesit.

Kafa derisinin kenara çekilmesi.

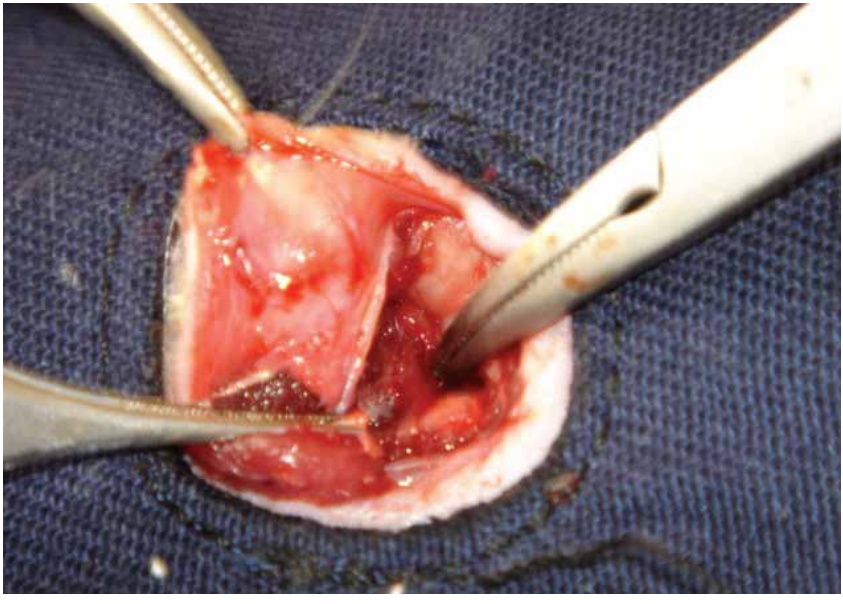

Temporal bölge disseksiyonu.

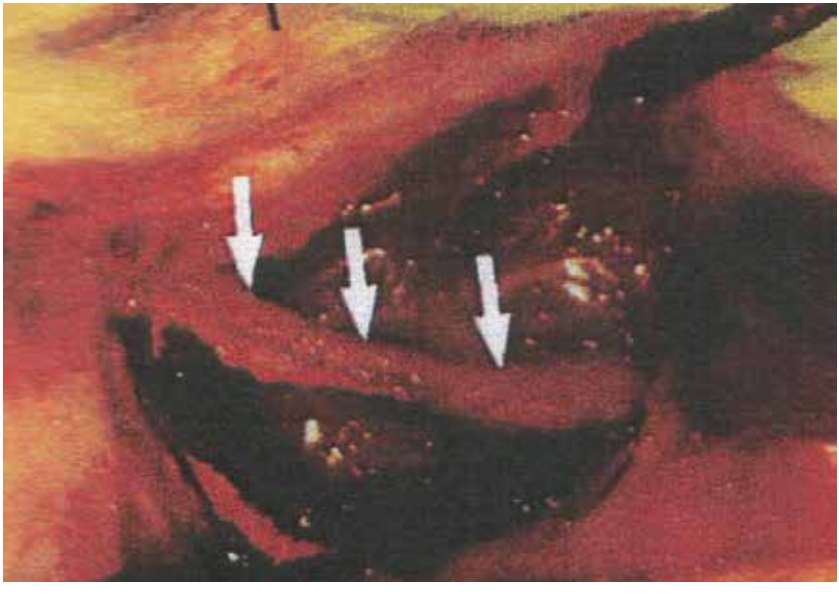

Disseksiyonu yapılmış temporal bölge; oklar Arcus zygomaticus'u göstermekte.

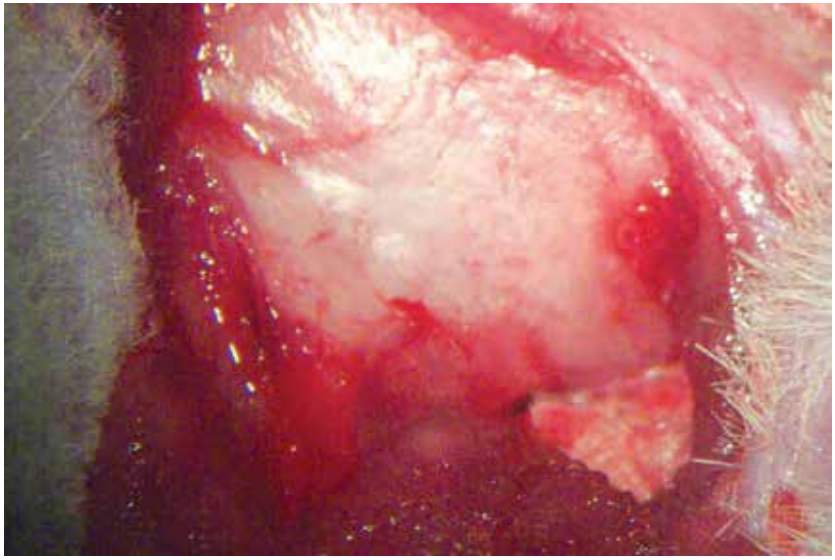

Arcus zygomaticus ve yumuşak dokusu uzaklaştırılmış temporal bölge.

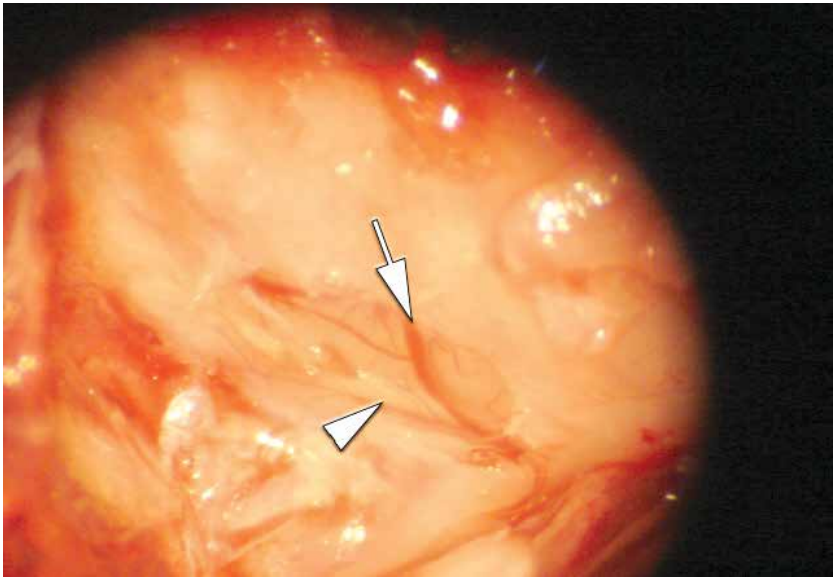

Açılmış kafatası; arteria cerebri media ok ile, nervus olfactorius ok başı ile gösterilmiştir.

Iskemi oluşturulmuş, ödem gelişmiş hemisfer.

Başarılı arteria cerebri media oklüzyonu sonucu oluşan kontra lateral felç.

7

KARDİYAK PERFÜZYON

Kardiyak perfüzyon hayvanın organlarındaki kanın uzaklaştırılmasını ve fiksatifin tüm organlara ulaşmasını sağlayan bir yöntemdir. Özellikle merkezi sinir sistemi çalışmalarında dokunun iyi çok korunmasını sağlayan bir yöntemdir.

Bu yöntem için bir perfüzyon pompasının kullanılması uygundur. Bir pompanın bulunamadığı durumlarda perfüzyon sıvısı tercihen basınç altına alınabilen bir kaba (örn. serum torbası) konulup yükseğe asılabilir. Pompa kadar etkin olmasa da bu yöntemle de iyi sonuçlar alınabilir.

Anestezi uygulanmış hayvanın göğüs kafesi tercihe göre orta hattan tek kesi ile veya medioklavikular hattan iki kesi ile açılır.

İğne kalbin sol ventrikülüne takılır ve perfüzyon sıvısının pompalanmasına başlanılır.

Bu işlemin sonucunda hayvanın atriumları hemen şişmeye başlar, bu olay gerçekleştiğinde sağ atrium delinir veya kesilir ve kanın dışarıya boşalıp perfüzyon sıvısıyla yer değiştirmesi sağlanır.

Perfüzyon sadece vücuttaki kanın boşaltılması için kullanılabiliyorken, genelde dokuların fiksasyonu için kullanılır.

Amaç fiksasyon olduğunda iki adet perfüzyon sıvısı kullanılmalıdır:

1. Yıkama solüsyonu (serum fizyolojik veya tamponlu tuz çözeltisi)

2. Fiksasyon çözeltisi (formaldehit, paraformaldehit, glutaraldehit gibi)

Yıkama aşaması atrimudan kan akışı kesilene kadar sürdürülür. Müteakibinde ise fiksatif verilmeye başlanır.

Bu işlemde en büyük sıkıntı fiksatifin yeterli süre verilmeyip dokuların yeteri kadar fikse edilememesidir. Hayvanın yeteri kadar fiksatif alıp almadığı boynunun sertleşmesi ile anlaşılabilir. Ayrıca fiksatif sinir sistemine ulaştığında, fiksatifin sinir hücrelerini etkilemesi nedeniyle, hayvanın vücudunda seğirmeler gözlenir. Genelde bu seğirmeler kesildiğinde fiksasyon da tamamlamış olmaktadır.

Perfüzyon pompası kullanıldığında hayvanın boyutlarına göre bir basınç seçilmelidir. Basınç fazla olduğunda yüzeysel kılcallar çatlar ve perfüzyon sıvısı daha derin kılcallara ulaşamadan dışarı akabilir.

Bununla beraber, perfüzyon tesisatının ömrünü uzatmak için işlemden sonra borular muhakkak saf su ile temizlenmelidir (Şek. 11).

Şekil-11: Kardiyak perfüzyon

Göğüs kafesinin orta hattan açılması.

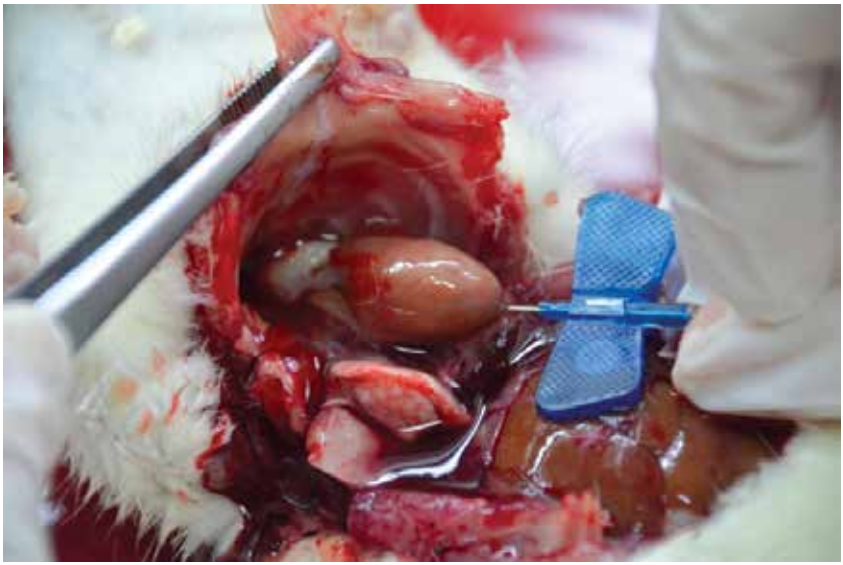

Kanülün sol ventriküle yerleştirilmesi.

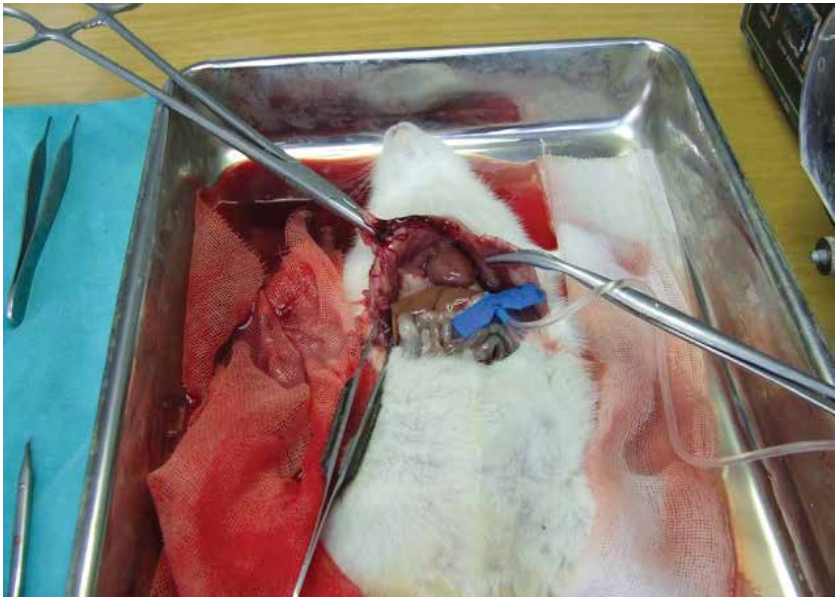

Vücuttaki kanın perfüzyon sıvısı ile yer değiştirmesi, kanın sağ atrium'dan boşalması.

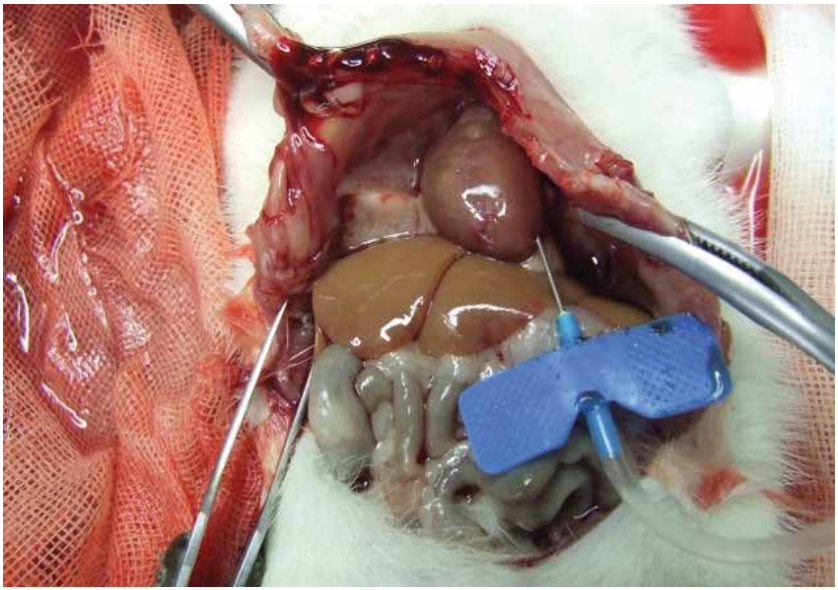

Perfüzyonu tamamlanmış denek, kalp ve karaciğerinin renginin açılmış olduğu görülmekte.

8

SIÇANLARDA ARTERİA CAROTIS COMMUNİS DİSEKSİYONU VE ANASTOMOZ TEKNİKLERİ (Uç-Uca Anastomoz Tekniği)

Uç-uca arter anastomozu çalışmalarında iki ayrı damardan yararlanılabilir.

Bunlardan ilki sıçan a.carotis communis'i, diğeri ise a. femoralis'idir

Sıçanlarda a.carotis communis'ler devre dışı kalsa da vertebral arter sistemi beynin beslenmesine yeter.

A.carotis communis'ler anatomik olarak a. femoralis'lere kıyasla derin planda seyreder.

A.carotis communis'ler boyunda yan dal vermeksizin seyreden uzun bir yapıdır.

A. carotis communıs Diseksiyonu:

A.carotis communis'ler, sternomastoid ve omohiyoid kaslarının altında skalen kas planının üzerinde trakeanın her iki yanında seyrederler.

Boyun orta hat kesisi ile deri planı geçilir ve trakeayı örten sternohiyoid kas planına inmek için yağlı dokular kaldırılır.

Yağlı tabaka uzaklaşınca ortada sternohiyoid kas ve aşağıda "V" harfi şeklinde birleşen her iki yandaki sternomastoid kaslar ortaya çıkar. Anastomoz

için seçilen karotis tarafındaki sternomastoid kası örten deri ve deri altı yağlı dokusu laterale doğru sıyrılır. Bu yağlı doku planı içinde v. jugularis bulunur.

Sternomastoid uzaklaştırıldıktan sonra kaudalde karotis ortaya çıkar ama kranialde henüz üzerini örten omohiyoid kas bulunmaktadır.

Omohiyoid kasın karotisi örten kısmı da kesilerek uzaklaştırılır ve komşuluğundaki vagusla birlikte uzun bir karotis segmenti ortaya konur.

Bundan sonra mikroskobun 8-10x büyütmesi altında n. vagus, karotis üzerinden künt diseksiyonla sıyrılıp uzaklaştırılır.

Yaklaştırma klempleri ve damar arkası zemin yerleştirildikten sonra damar kesilip anastomoz aşamasına geçilir.

Anastomoz Öncesi Hazırlık:

Damarın ayrıntılarını kolay seçilir hale getirmek ve çevre dokuların anastomoz sırasında ortama girmesini engellemek için farklı renkte bir art renk oluşturmak gereklidir.

Bu görüntü damarı zedelemeyecek yumuşaklıkta açık mavi renkli ince bir tabakayı arterin altına yerleştirmekle karşılanır (ayrıntıları rahat seçebilmek başka yapıların çalışma ortamına girmesini önlemek için açık mavi renkli ince bir tabaka arterin altına yerleştirilir. Şişirilmemiş bir balon veya bulaşık eldiveninden kesilen 2x1 cm'lik küçük bir parça).

Ortam %2'lik lidokainle yıkanır.

Arterin önce kesilip sonra anastomoze edilmesi için önce içinden geçen kan akımının durdurulması gerekir.

Arterdeki akımı hem distalden hem de proksimalden durdurabilmek içinse iki tane klempe ihtiyaç vardır.

Ancak bu işi birbirinden bağımsız iki mikroklemple yapmak kolay değildir.

Bu nedenle anastomoz için kullanılacak klempler hem kan akımını durdurmalı hem de damar uçlarının birbirinden uzaklaşmasına izin vermemelidir.

Bir ray üzerine yerleştirilmiş iki mikroklempten oluşan "yaklaştırma klempleri" bu amaçla geliştirilmiştir.

Önce yaklaştırma klempleri ray üzerinde birbirinden iyice uzaklaştırılır.

Bundan amaç her bir klempi diseke edilmiş damarın en uç noktalarına yerleştirebilmektir.

Klempleri diseksiyonun en üst sınırına yerleştirirken anastomozun "arka yüzü" için klemplerin "takla atması" gerekeceği unutulmamalıdır.

Klemple diseksiyon sınırı arasında damarın zorlanmadan dönebileceği kadar pay bırakılmalıdır.

Dikkat edilecek diğer bir nokta ise damarı kıstırırken klemplerin uç kısımlarını kullanmaktır.

Klemplerde en uygun basıyı sağlayan bölge uca yakındır.

Daha geriye gidildikçe bası azalacağı için kan akımı tam olarak kesilmeyecek ayrıca damar kesildikten sonra elastik yapısı nedeniyle retrakte olurken, klemp arasından sıyrılıp kurtulabilecektir.

Arter kesilince %25-30 oranında retrakte olur.

Bunu göz önünde tutarak damar kesilmeden önce klempler ray üzerinde birbirine doğru yaklaştırılır ve aradaki damar segmenti bollaştırılır

Klempleri birbirine yaklaştırma işi damar kesildikten sonra da yapılabilir.

Arka zemin tabakasından sonra yaklaştırma klempleri yerleştirilir ve klempler birbirine doğru biraz yaklaştırılıp arada kalan damar segmenti bollaştırılır.

Yaklaştırma klemplerinin bir köşesi kesi kenarının altına doğru itilerek çalışma sırasında pozisyonun bozulmaması sağlanır.

Böylece klemp arkasının anastomoz sırasında havaya dikilip çalışma konumunu bozması engellenir.

Sıra artık damarın kesilmesine gelmiştir.

Mikroskopta 16x büyütmeye geçilir. Her iki klemp arasındaki orta nokta anastomoz noktası olarak uygundur.

Damar düz ağızlı keskin bir mikro-makasla bir kerede kesilir.

Damarın tırtıklanmadan ve makas ağzı arasında ezilmeden kesilmesi önemlidir. Kesik damar uçları 20x veya üstü gibi büyük mikroskop büyütmesinde incelenir. İntimadaki muhtemel hasar, müral trombüsler, doku

artıkları ya da kesik kenarların ezilip intimanın mediadan ayrılıp ayrılmadığı kontrol edilmelidir. Bundan sonra tekrar küçük mikroskop büyütmesine (10x) geçilir ve ortam yıkanır. Damar içinde kalmış olan kan ve lümendeki trombüsler yıkanarak ortamdan uzaklaştırılır.

Damar ağzını örten adventisya edilgin eldeki #5 pensetle damar duvarını ısırmadan tam olarak kavranıp sünnet derisi gibi çekilirse tek bir makas darbesi ile kesilip atılabilir.

Adventisya temizliği her zaman bu denli kolay olmaz. Ancak bu durumda bile adventisyanın gevşek yapısından faydalanarak iki ya da üç parça halinde çepeçevre keserek atmak mümkündür.

Anastomoze edilecek kesik damar uçları arasındaki mesafe yaklaşık 1 mm'den ya da bir lümen çapından fazla olmamalıdır.

Yaklaştırma klemplerinin paletleri damarları en uygun bası bölgeleriyle kavramalı ve damarlar gerginlik nedeniyle geriye doğru sıyrılıyor olmamalıdır.

Hayvanın anestezisi yüzeyelleşmiş olmamalıdır.

Eğer hayvanın nefes alışı hızlanmış ve kas tonusu artmışsa anestezik madde tam dozun beşte biri oranında tekrarlanmalıdır.

Damar altındaki renkli artalan tabakası yerinde olmalıdır.

Anastomoz:

Sıçan carotis arteri gibi yaklaşık 1.0 ile 1.2 milimetre arasında değişen dış çapa sahip bir damarı sızıntısız ağızlaştırmak için 10/0 iplikle eşit aralıklı atılan 6 ile 8 dikiş yeterli olmaktadır.

Damar çevresi dairesel düşünülerek ilk dikiş "0° dikişi" olarak kabul edilmiş ve sonra atılan dikişler daire üzerindeki konumlarına göre isimlendirilmiştir.

İlk sütürde kesik uçlara hâkim olmak ve dikişin konacağı doğru noktaları belirlemek sonraki dikişlere kıyasla daha zordur.

İzlenecek en kolay yol, ilk iki dikişi 180° aralıkla atmaktır.

Bundan sonra ön ve arka yüzlerin orta noktalarına (90° ve 270°) birer dikiş konur.

Dikiş sırası ise önce ön yüz (0°-180-90-45-135°) sonra da arka yüz (270°-225°-315°) şeklinde olabileceği gibi 0°-180°-90° dikişlerinden sonra arka yüz 270°-225°-315°'leri atılır.

Portegü ucundaki iğnenin önemli bir görevi olduğu kullanım sırasında anlaşılır.

Etkin olmayan elde saatçi penseti kullanılırken tüm küçük yardımcı manevralar için portegüdeki iğnenin ucu ile destek verilmektedir.

Dikiş aşamasında mikroskobu 16-25x arasındaki büyütmelerde kullanmak gerekli olur.

Etkin kullanılan yani, portegü-iğne tutan elin bulunduğu taraftaki damar ucu iğnenin ilk geçileceği taraf olacaktır.

İlk olarak etkin el tarafındaki damarın adventisyası iğnenin ucu ile yakalanır ve damar ucu yukarıya doğru hafifçe asılır. Böylece görünür hale gelen damar lümenine edilgin eldeki penset ağzı kapalı olarak sokulur ve ucu lümen içinde hafifçe açılır. Bu hareketle damar lümeni açılmış ve iğneyi lümen içinde pensetle karşılamak için hazırlık yapılmış olur. Lümen mikroskopa bakacak şekilde hafifçe yukarı dönük olmalıdır. Böylece duvardan geçip pensetin açık ucu arasından çıkacak iğnenin ucu daha kolay izlenir.

Edilgin eldeki penset konumunu korurken, etkin eldeki portegü iğneyi damar duvarına dik olarak saplar ve iğne kavsine uygun devinimle damar duvarından geçirilir.

Damar duvarını dik olarak delen iğne ucu lümene girdikten sonra lümen içinde bekleyen penset uçları arasına girer.

İğne portegünün tutma noktasına kadar ilerletildikten sonra hareket edilgin eldeki pensete aktarılır ve lümendeki penset iğneyi yakalayıp dışarı çeker.

İğneyi lümen içinde pensetle yakalayıp biraz çektikten sonra yeniden portegü ile tutup dairesel hareketle dışarı almak damara az zarar verir.

Edilgin eldeki pensetin damar içinde aralık tutulan ucu, iğne duvardan geçerken ve lümen içinde rehber görevi üstlenir.

İğne duvara saplanırken edilgin eldeki penset hem karşı direnç oluşturmakta hem de damara hâkim olmayı kolaylaştırmaktadır.

İğne tamamen lümenden çıkıp birkaç santimetre iplik çekildikten sonra bu kez sıra iğneyi karşı taraftan geçmeye gelir.

Etkin eldeki portegü ile iğne bu kez lümen içinden saplanarak dışarı doğru çıkartılır.

İlk dikiş geçilen tarafta belirlenen noktanın diğer damar ucunda doğru karşılığı bulunmalıdır aksi halde damarın diğer ucu burgulanabilir.

İpliğin arkası düğüm atmaya elverişli uzunlukta kalacak kadar çekildikten üç yarım düğüm ile ilk dikiş tamamlanır İlk yarım düğümden sonra eğer damar uçları arasındaki gerginlik yarım düğümün taşıyamayacağı kadar fazlaysa ağızlaştırma klemplerini birbirine biraz daha yaklaştırmak gerekir.

İlk dikiş sonunda düğüm ipliğinin bir bacağı kısa, diğer bacağı uzun bırakılacak şekilde kesilir.

Uzun bacak artalan tabakasının kenarında yapılan bir çentik arasına sıkıştırılabilir.

Bu manevra damarın ikinci dikiş sırasında daha kolay kontrol edilmesine yardımcı olur.

Düğümün kısa bırakılan ipliğinin boyu ise, komşu dikişlerin arasına girmeyecek kadar kısa, buna karşılık da düğümün çözülmesine izin vermeyecek kadar uzun olmalıdır.

Ön yüze sırasıyla 90°-45°-135° dikişleri atıldıktan sonra ağızlaştırma klemplerine takla attırılıp arka yüz öne çevrilir. Arka yüz dikişleri de aynı yöntemlerle atılıp anastomoz tamamlanır. 0°-120-240° tekniği ile yapılan anastomozlarda da dikişlerin sırası biraz farklı olmakla birlikte penset ve portegü kullanımındaki genel ilkeler değişmez.

Tüm dikişler tamamlandıktan sonra mikroskopun büyük büyütmesi altında ön ve arka yüzdeki tüm dikiş hattı, sızıntıya neden olabilecek aralık, damar kenarlarının üst üste binmesi, iğne deliklerindeki yırtıklar gibi hatalar açısından kontrol edilir. Dikiş aralıkları düzenli ve görünürde kaçağa neden olabilecek bir sorun yoksa sıra klemplerin açılmasına gelir. Ortamı serumla yıkayıp damar üzerine 2x2 cm'lik nemli gazlı bezi hafifçe bastıktan sonra proksimaldeki klempi de açıp bir-iki dakika tüm küçük sızıntıların durmasını beklemek gerekir.

Damarın içinde kan akımı olduğu çoğu zaman yalnızca gözle ve anastomoz distalindeki pulsasyon izlenerek anlaşılır.

Başarılı bir anastomozdan sonra damarın hızla dolması ve atımın belirgin hale gelmesi anastomoz geçirgenliğinin ilk kanıtıdır.

Anastomoz distalinde damarın atım aralıklarında genişleyip daralan hareketi ve lümenin dolgun görünümü akım lehine bulgulardır.

Ancak, damarı genişleten gerçek pulsasyon uzunlamasına damar hareketiyle algılanan yalancı pulsasyonlarla karışabilir.

Yalancı pulsasyonda lümen içinden anastomoz distaline kan geçmez (Şek.12).

Şekil-12: Uç-uca anasomoz tekniği

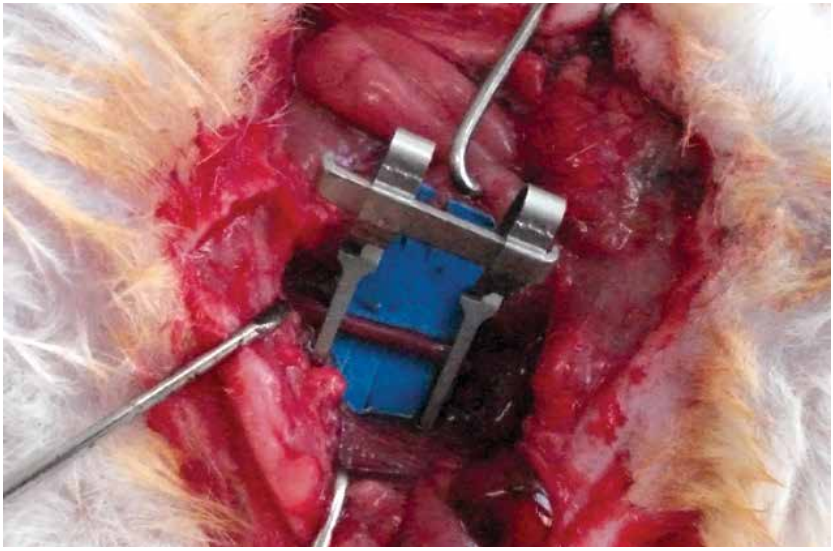

Altına kontrast zemin yerleştirilmiş klemplenmiş a.carotis communis.

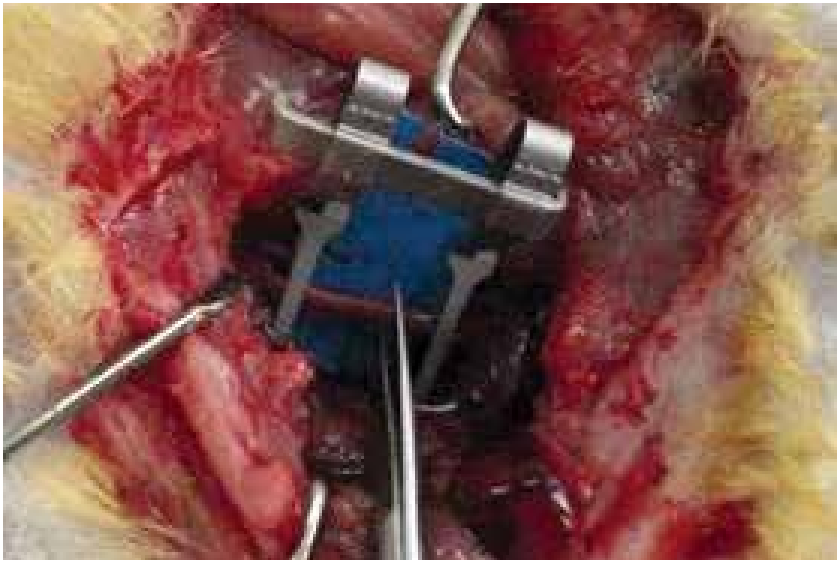

Klempleri birbirine yaklaştırılmış aproksimatör. Gevşemiş damar kesilmeye hazırdır.

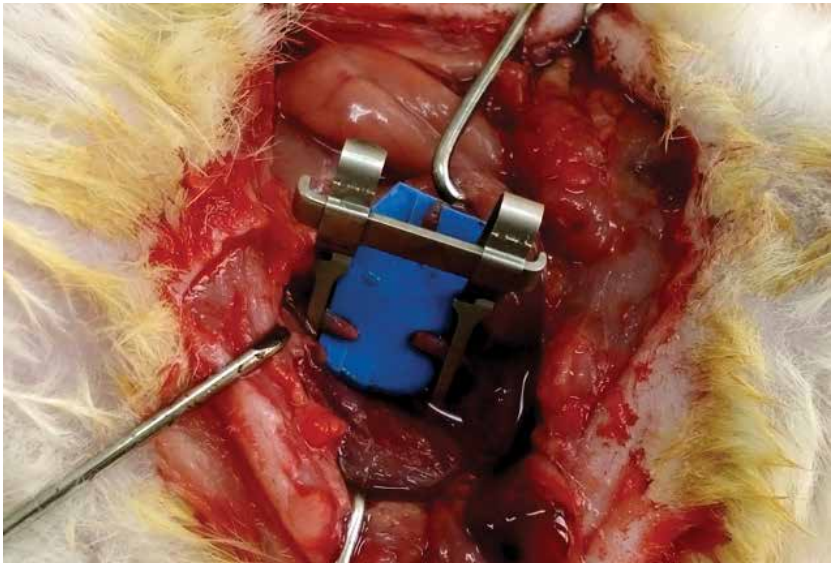

Kesilmiş damar

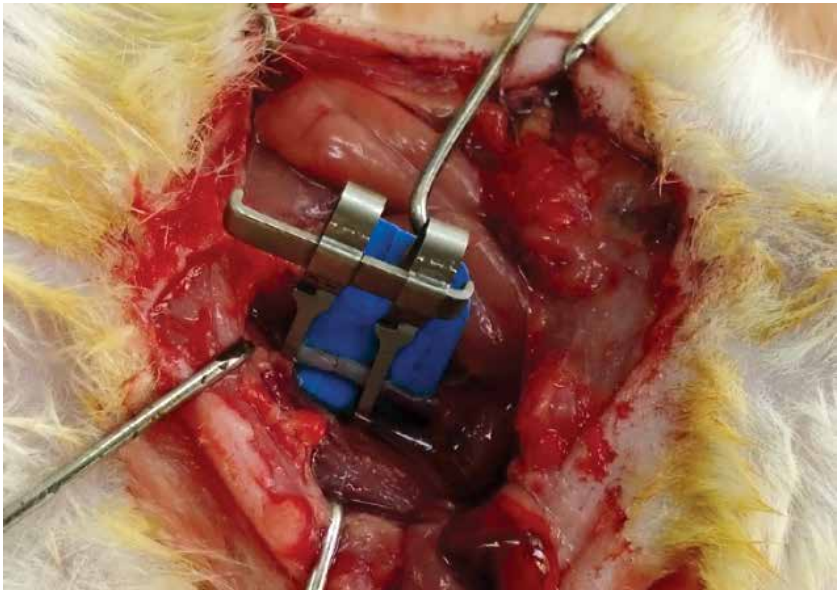

Birbirine yaklaştırılmış ve birleştirilmeye hazır kesilmiş damar uçları.

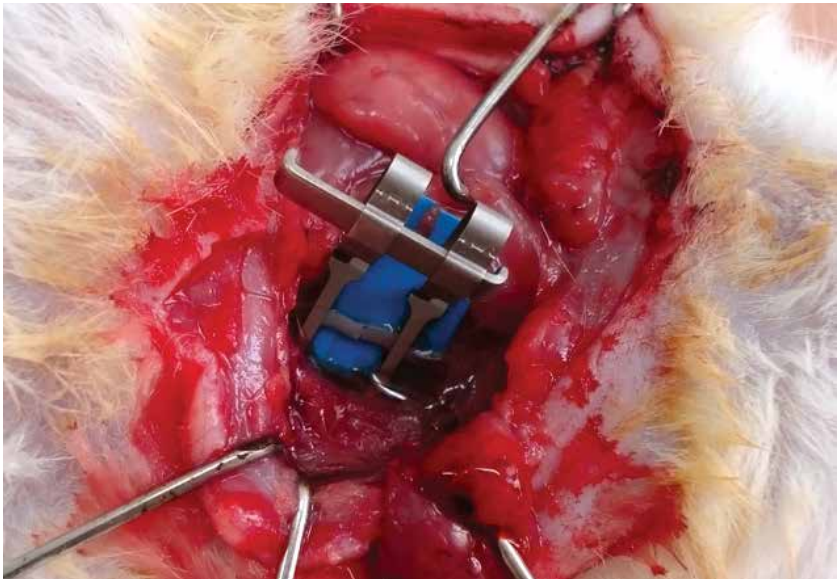

İlk süturu atılmış kesilmiş damar.

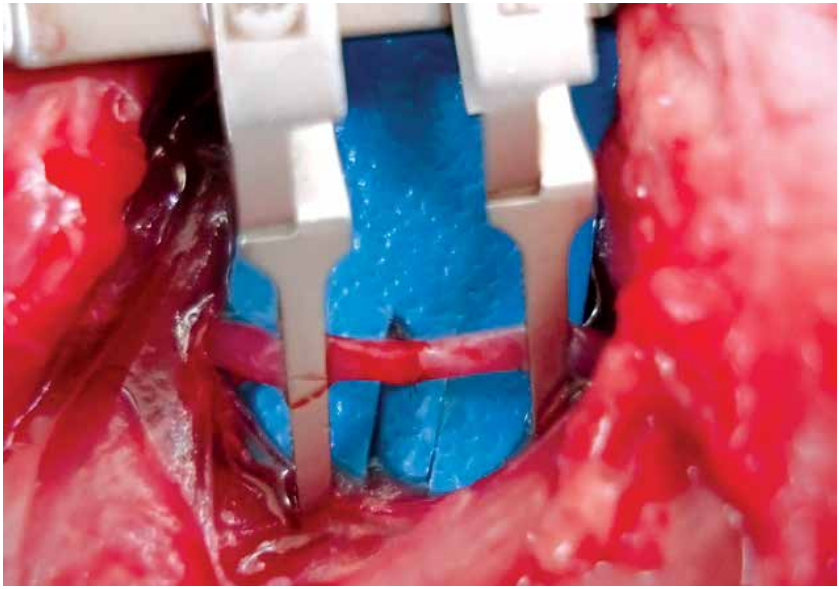

İlk dikişleri atılmış ve arka tarafı çevrilmiş damar.

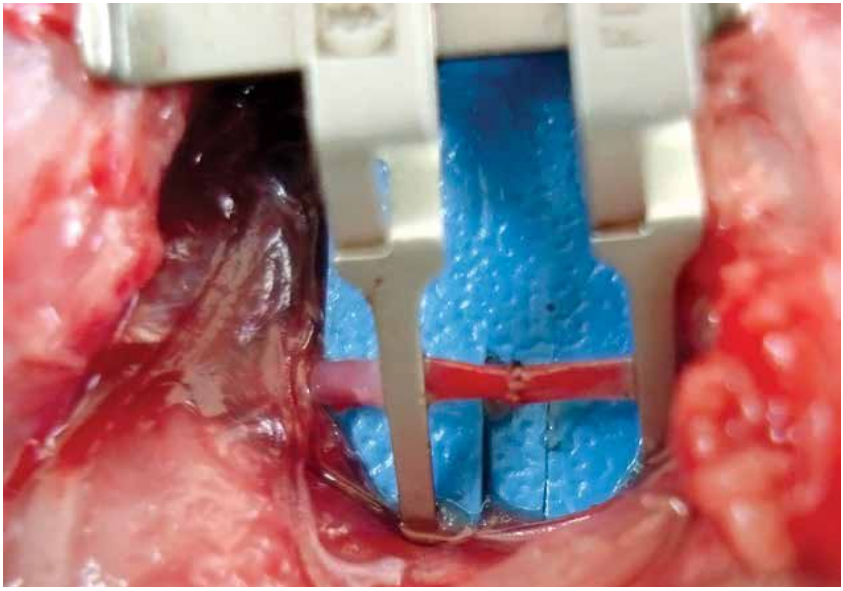

Anastomozu tamamlanmış klempli damar.

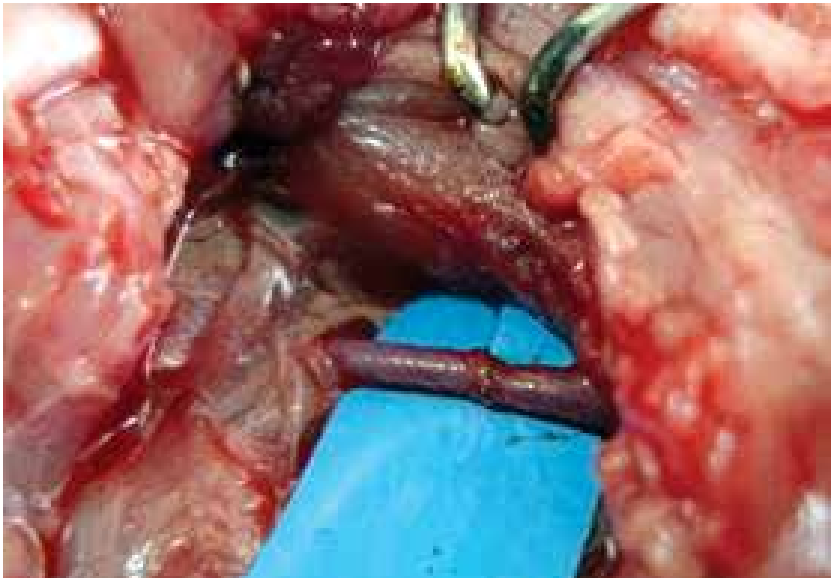

Anastomozu tamamlanmış damar. Sızıntı olmadığı görülmekte.

KAYNAKLAR

Yeğen, Ç; Berrak Gören, M., Z. (2005): Biyomedikal Araştırmalarda Deney Hayvanı.

Tan, D.; Çobanoğlu, N.: Hukuki ve Etik Boyutuyla Türkiye'de Hayvan Deneyleri. Turkiye Klinikleri J Med Ethics; 21 (1) 2013.

Karakaş, S. (2019): Sağlık Bilimleri Fakülte ve Yüksekokulları için Anatomi.S.2-3.

Poyraz, Ö. 2000: Laboratuvar Hayvanları Bilimi. S:209-212.

Murakami, R.; Mizuno, T.: Histogenesis of the 0s Penis and 0s Clitoridis in Rats. Develop. Growth and Differ., 26 (9, 419426 (1984).

Emre, B.; Salgırlı, Y.: Deneklerin Fizyolojik Özellikleri ve Deneysel Çalışmalarda Model Oluşturmadaki Zorlukları. Journal of clinical and analytical Medicine. P: 26-32, 2016.

Korkmaz, T.; Öz, S.; Şentürk, H.; Uyanoğlu, M.; Yaylacı, Ö, A.: Laboratuvar Hayvanları Yetiştirme ve Sağlığı. S: 98-109, 2017.

İde, T., 2003: Laboratuvar Hayvanları Biliminin temel İlkeleri. S28-32,

Ruiter, M., C.,et al.: The special status of the pulmonary arch artery in the branchial arch system of the rat. Anat Embryol (1989) 179:319-325.

Ek Şekiller:

13- Mikrocerrahi laboratuvarı aletleri

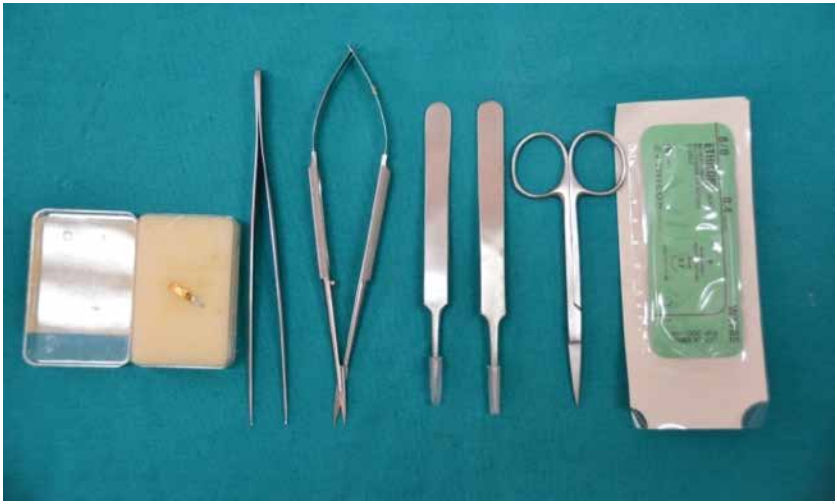

14-Lup ve Mikroskop

15- Ellerin doğru pozisyonu

16-Mikrocerrahi eğitiminde yapılan makro dikiş alıştırması ve tipleri.

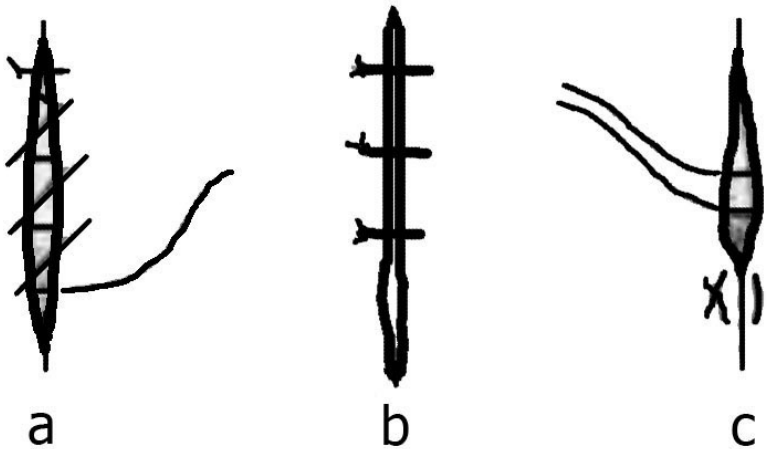

17-Bipolar elektrokoter cihazı

17-Dişçi matkabı

HANDBOOK OF MICROSURGICAL TECHNIQUES

Editor:

Dr. Hilmi OZDEN

Eskisehir Osmangazi University Eskisehir Medical Faculty, Department of Anatomy, Turkey

Co-Editor:

Dr. Hakan AY

Eskisehir Osmangazi University Medical Faculty, Department of Anatomy Eskisehir, Turkey

Dr. Semih OZ

Eskişehir Osmangazi Üniversitesi Sağlık Hizmetleri Meslek Yüksek Okulu

Authors:

Dr. Hakan AY

Eskisehir Osmangazi University Medical Faculty, Department of Anatomy Eskisehir, Turkey

Dr. Ramazan DURMAZ

Eskisehir Osmangazi University Medical Faculty, Department of Neurosurgery, Eskisehir, Turkey

Dr. Gul GUVEN

Eskisehir Osmangazi University Medical Faculty, Department of Anatomy Eskisehir, Turkey

Dr. Sibel CANBAZ KABAY

Kutahya Health Sciences University Medical Faculty, Department of Neurology, Kutahya, Turkey

Dr. Sahin KABAY

Altınbas University Medical Faculty, Department of Urology, İstanbul, Turkey

Dr. Semih OZ

Eskisehir Osmangazi University Department of Health Services,
Vocational School of Health Services, Eskisehir, Turkey.

Dr. Hilmi OZDEN

Eskisehir Osmangazi University Eskisehir Medical Faculty, Department of Anatomy, Turkey

Dr. Hakan SENTURK

Eskisehir Osmangazi University Department of Biology, Faculty of Arts and Sciences, Eskisehir, Turkey.

CONTENTS

1. Introduction, 71
2. Rat Anatomy, 73
3. Hepatic ischemia-reperfusion, 83
4. Nephrectomy and renal ischemia-reperfusion, 86
5. Testicular torsion, 94
6. Focal Brain ischemia, 97
7. Cardiac perfusion, 104
8. A.carotis communis dissection and end-to-end anastomosis, 108

NOTE OF THANKS

In the preparation of our microsurgical handbook, especially the sacrifices of our families are beyond our appreciation as any other academician. We would like to thank Op. Dr. Zafer ÇANAKÇI, who patiently taught us these techniques, and technician Özgür KOÇAK. If researchers and surgeons who learn these techniques expand their knowledge and experience and pass it on to each new generation, this will be the reward for all our efforts.

On behalf of the authors,
Dr. Hilmi ÖZDEN

PRESENTATION

This book has been prepared as a handbook for researchers of many Turkish, English and German-speaking nations in three languages. The importance of microsurgery should not be forgotten especially in such unusual situations as disaster and post-war. Therefore, anastomosis techniques are of great importance either for research purposes or for surgical treatments. These notes, which could then be extended and improved with the additions, were requested to be presented to the readers as soon as possible. In addition, some of the information that has been uploaded to the internet has been made available to researchers and surgeons worldwide. On this occasion, the importance of animal experiments was emphasized and it should be remembered that it should not be forgotten. Awareness for rodent studies in Turkey and throughout the world must be created.

Otherwise, the researchers will be estranged from the detailed microsurgical studies with the legislation prepared by people foreign to this topic. This will prevent the rescue from human life at critical times. Microsurgeons experienced in the event of disasters will be needed. Expierenced microsurgeons are needed particularly in natural disasters and human made disasters. It is impossible for those who do not have surgical practice on rodents to excel in this topic. There are many great surgeons on Earth, and animal experiments are a major part of their lives. We think that this handbook will attract the attention of many institutions and organizations. We hope to set an example for researchers with respect.

The Authors

1

INTRODUCTION

Although there are people who reject experimental studies today as in antiquity, scientific data suggests that these studies are based on human health, modern medicine and pharmacy, etc., that it is necessary for progress.

Those who reject animal experiments because they see the logic of harm to living things do not believe that the data from the experiments will shed light on the treatment of humans. This opinion went further, suggesting that the data obtained from animal experiments actually also hinders the advancement of medicine.

Although it is known to all that experimental animals have a different anatomy and physiology than humans, apart from differences there are even more similarities.

The answer to the question of why it is appropriate to use experimental animals is that the results of many drugs, substances or surgical applications can be taken earlier because of their short lifespan. Medical progress is not only important for appliances and medicines, but also for human life. In addition, as it is possible to protect experimental animals from environmental factors, parameters such as the control of conditions and the setting of standards facilitate the conduct of objective studies. Insulin, penicillin and anti-HIV treatments, such as kidney and liver transplant surgical

procedures; medical instruments for use in diagnosis and treatment are entered into the field thanks to the use of experimental animals.

The idea that if we know the human body, we can cure many diseases goes back to 500 BC. In this way, human cadavers were used in the second phase, where in the past studies on animals were carried out to make people healthy again. Unfortunately, the study of the human body through religious beliefs and their groups, which can influence social thinking in society, has been hindered and even banned.

Nevertheless, the progress of medical and scientific studies has continued, although it has been prevented.

The vast majority of animal studies have been performed for anatomical dissection purposes. The history of animal experiments goes back to Hippocrates and Aristotle. Animal studies have taken important steps to illuminate anatomy and create atlases. It is believed that these human drawings were created by animal studies.

During the 16th and 17th centuries, researchers began asking questions about why and how often, and steps were taken to establish links to modern medicine. To this end, studies have begun to show especially in the science of physiology.

In the 17th century William Harvey (1578-1657) showed that the blood circulated constantly in a closed system. Harvey experimented on many animals, mainly sheep, and published it in 1628 in his book *Exercitato Anatomica de Motu Cordis et Sangunis in Animalibus* (about the movements of the heart and blood in animals). This information has led to significant changes in treatment, and while many diseases have previously been treated by taking blood from patients, it has been argued that this method is inappropriate.

Those who reject animal studies have refuted their idea that experimental animals are not "miniature humans" and therefore the data to be obtained cannot be used on humans.

Of course, from today's point of view, it is agreed that animals used in animal experiments should not be tormented. The establishment and monitoring of laboratory animal ethics committees should also be improved with this idea.

2

RAT ANATOMY

Systematic classification:

Kingdom	: Animalia
Phylum	: Chordata
Class	: Mammalia
Order	: Rodentia
Superfamily	: Muroidea
Family	: Muridae
Subfamily	: Murinae
Genus	: Rattus
Species	: norvegicus

General characteristics:

Rats, which are laboratory animals, are domesticated varieties of the brown Norwegian rat (Rattus norvegicus). European rats (Rattus rattus) are originally black. Rats are regarded as the first mammal species that have been systematically domesticated with certain scientific stages. They are one of the preferred species in biological and medical research.

Anatomical features:

Their anatomical structures are similar to mice. Their bodies are stiff and covered with long hairs. Their eyes are small, ears large and nose is long.

The tail is long and has about 210 rings and scales of keratin on it. For rats, the tail has the task of regulating both equilibrium and homeothermia. The tail length is affected by factors such as age, environmental temperature. The tail is shorter in cubs. Animals growing under laboratory conditions grow at an ambient temperature of 21 ± 2 °C as standard, so most properties are the same in terms of appearance. They have long Whiskers around the mouth and the mustache. In the tail and claws they also have well-developed sensory receptors.

Their dental formula is 1/1, 0/0, 0/0, 3/3. Their teeth have an ever-growing structure. When the two sides cannot grow evenly or one side is broken and if the teeth are not equalized by the technician in the laboratory, they cannot receive nutrients and may face death. The jaw structures are longitudinal and narrow in shape. The front teeth cut through the feed and can then be ground by turning the feed by the grinders. The chewing muscles are well developed and specialized to perform the grinding process.

Their hind legs are larger than their forelimbs. On the forelegs, the thumb is rudimentary and has a flat nail. The other 4 fingers are well developed and clawed. When looking at the chest area, there are usually 6 pairs (3 pairs thoracic, 1 pair abdominal, 2 pairs inguinal) of nipples. Normally they're hidden under the hairs and are only visible after birth and during lactation.

The head-tail length is about 20-25 cm up to the tail bottom. The tail length is generally the same as the body length. Adult rats have an average weight of 300-800g in males and 200-400g in females, although body weight varies depending on factors such as genotype, nutritional status, and external factors. With aging, weight reduction is seen. Life expectancy was determined as 1000 days for males and 1300 days for females. It has been observed that restricted feeding causes a few months lengthening in the survival time of rats, while over-feeding reduces the lifetime.

Rats have no gallbladder. The bile is taken directly from the channels, and is directly involved in digestion. In the newborn male the testicles are in the abdominal cavity. When they are 4-6 weeks old, they descent into the scrotum. Due to its anatomical structure, the inguinal channel is open in adult rats and from time to time the testes can be retracted into the

abdomen. In contrast to humans, in rats, os penis is present in males and os clitoris in females.

General features			
	Mouse	Rat	Human
Class	Mammalia	Mammalia	Mammalia
Order	Rodentia	Rodentia	Primata
Family	Muridae	Muridae	Hominidae
Genus and Species	Mus. musculus	Rattus norvegicus Rattus rattus	Homo sapiens
Chromosome number	40	42	46
Sexual maturity	4-7 weeks	4-8 weeks	10-15 year
Average adult female	18-35 g	250-300 g	75 kg
Average adult male	20-40 g	300-400 g	87 kg
Extraorbital lactose gland	Yes	Yes	None
Harder gland	Yes	Yes	None
Lung lobes	4 right 1 left	4 right 1 left	3 right 2 left
Liver lobes	Right, left, medial, caudal	Right, left, medial, caudal	Right, left, caudal, quadrate
Nonglandular anterior stomach	Yes	Yes	None
Pancreas	Diffuse in mesen-terium	Indefinite lobe	Left and right lobes
Gallbladder	Yes	None	Yes
Os clitoris	Yes	Yes	None
Os penis	Yes	Yes	None

The skeletal system:

The development of the skeletal system in rats is slower than in other mammals. When the development of the skeletal system reaches its highest point at about seven weeks, the rats reach their average body size. Ossification in the appendicular skeleton is seen in the front extremities, followed by in the hind extremity bones, moving from the center to the periphery. Ossification, however, is not completed until the rats exceed an age (fig. 1).

The muscular system

It is thought that myoblasts are thought to be the primary sources of muscle fibers during prenatal and postnatal development. The skeletal muscles and their nomenclature are closely related to the nomenclature in humans (fig. 2-4).

The digestive system

The digestive organs are structurally identical to those of humans. Unlike humans, there is no gallbladder. Bile is directly involved in digestion through the bile ducts. Rats are between the most popular animals among laboratory animals where studies of digestive physiology are conducted. Rats are nocturnal (living things that rest during the day and are active at night); that is, they perform most of their activities at night. In the dark phase, they both forage and maintain their activity. In the luminous phase, they become very agile when they receive a stimulus, although they appear to be very passive and dormant when they perform their resting functions. Foraging generally occurs in the dark phase with 3-5 evenly spaced periods, but they continue to feed also during the day. If there is not enough space in cages particularly for exercise, disorders such as obesity and cage pollution occur very quickly (fig. 5).

The respiratory system:

Their lungs are different from human anatomical structure. Although the human has 3 lobes on the right and 2 lobes on the left, rats have 4 lobes on the right and 1 lobe on the left.

The average alveolar diameter in an adult rat is approximately 70 μm (200-250 μm in humans). In a rat weighing about 400 g, the lung surface area is approximately 7.5 m^2 (75 m^2 in a person of 70 kg). This also confirms the thesis that small rodents have proportionally wider airways than larger mammals (fig. 5).

The cardiovascular system:

The heart structure in rats consists of two atriums and two ventricles, as in humans. The auricular part in the atrium is not as pronounced as in humans. Because the body size of rats is small, they are not used much in hemodynamic studies or studies measuring intracardiac blood flow. However, if they are used in such studies, it should be considered that the sinus coronarius receives blood from the vena cava superior sinistra and venae coronaria. The number of heart beats (300/min) in rats is five times greater than in humans, and the relationship of power and frequency is inversely proportional (fig. 5).

Sensory Systems

The visual system:

Rats have poor eyesight. Almost the entire retina is made up of rod cells. However, they can move quickly and slowly. Their eyes are mobile and have a wide-angle of vision. The lenses of the eye are large and almost spherical but have no adaptability. The pupil and cornea also have a large structure.

The olfactory system:

Their sense of smell is quite well developed. Olfactory regions in the brain cover a very large area. As with many other animals, rats also carry fragrance markers in the determination of their territories. Both received and given air is directed laterally by each nostril. This function reduces the risk of mixing odors. Thus, rats are able to detect bilateral samples of environmental odors separately without mixing them together. The vomeronasal organ is a chemoreceptor organ bordered within a cartilaginous capsule, separate from the principal olfactory epithelium. Vomeronasal sensory

neurons, although similar to the olfactory epithelium when examined by light microscopy, have properties to detect and distinguish specific chemicals that play a role as chemical communication signals (pheromones) between individuals of the same species.

The gustatory system:

It is known that the saliva has the main role in the taste. Experimentally, the elimination of saliva leads to a long-term change in taste preferences of rats. Similarly, secretion from the salivary glands of Ebner lingual has a significant effect on the taste reactions of some taste nerves. Since water taste receptors identified in other animals (dog, cat, pig, etc.) they are absent in rats, it is thought that rats do not perceive the taste of water.

The hearing system

Hearing is fairly well developed in rats. The listening range in rats ranges from 250-80.000 Hz at 70 dB, but the most sensitive range for noise is 8.000 and 32.000 Hz. Although the hearing range in young and old rats is the same, rats younger than 5 weeks are much more sensitive to noises. Rats hear low-frequency sounds less than humans, but hear high-frequency sounds better. It is thought that in order to project a defensive mechanism or sense of pain outward, the pup rats send alarms by making ultrasonic sounds in stress situations such as cold and starvation. Adult rats can expand the range considerably by producing short and long wavy sounds.

The tactile system:

The main touch organs of rats are the whiskers. When the whiskers come into contact with any object, the blood is pushed in the opposite direction in the hair root sinuses, thus triggering nerve stimulation in the barrel cortex of the brain. Rats also use their whiskers to determine direction, orientation and maintain their balance. In rats, early mustache cutting causes long-term damage to sensorimotor function. The snout pad of rats contains streaks similar to the dermatoglyphics found on the primate finger skin. These epidermal and dermal lines play quite an important role in the sensory separation of rats.

1-The skeletal system

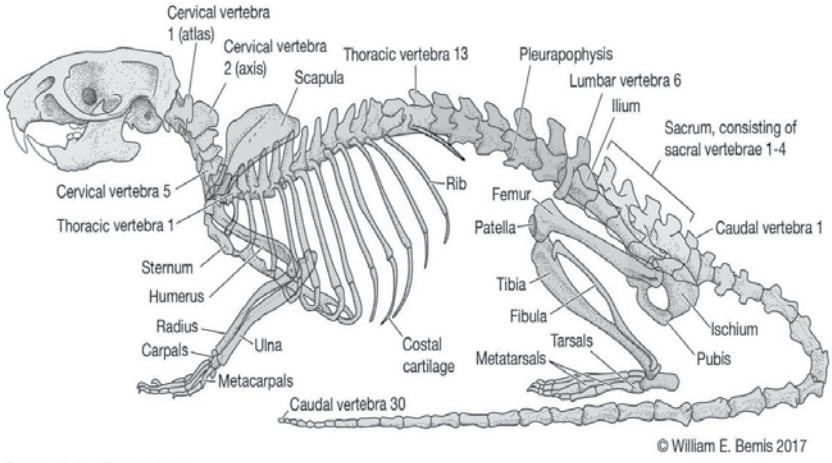

A. Lateral view of rat skeleton

https://bio.libretexts.org/Ancillary_Materials/Worksheets/Book%3A_The_Biology_Corner_(Worksheets)/Anatomy_Worksheets/Investigation%3A_Rat_Dissection

2- The muscles

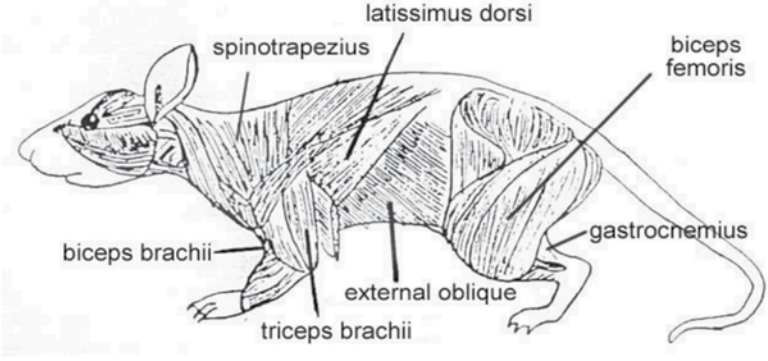

https://bio.libretexts.org/Ancillary_Materials/Worksheets/Book%3A_The_Biology_Corner_(Worksheets)/Anatomy_Worksheets/Investigation%3A_Rat_Dissection

3- The muscles

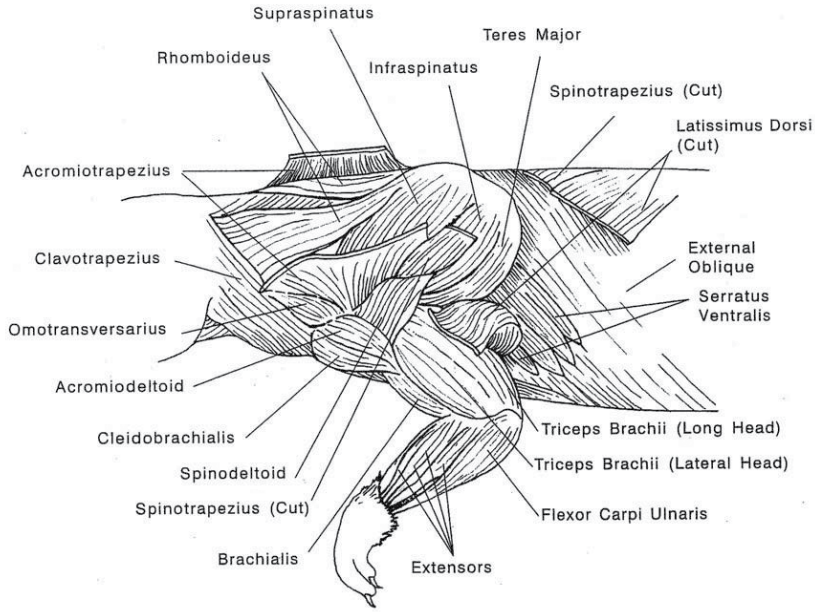

https://bio.libretexts.org/Ancillary_Materials/Worksheets/Book%3A_The_Biology_Corner_(Worksheets)/Anatomy_Worksheets/Investigation%3A_Rat_Dissection

4- The muscles

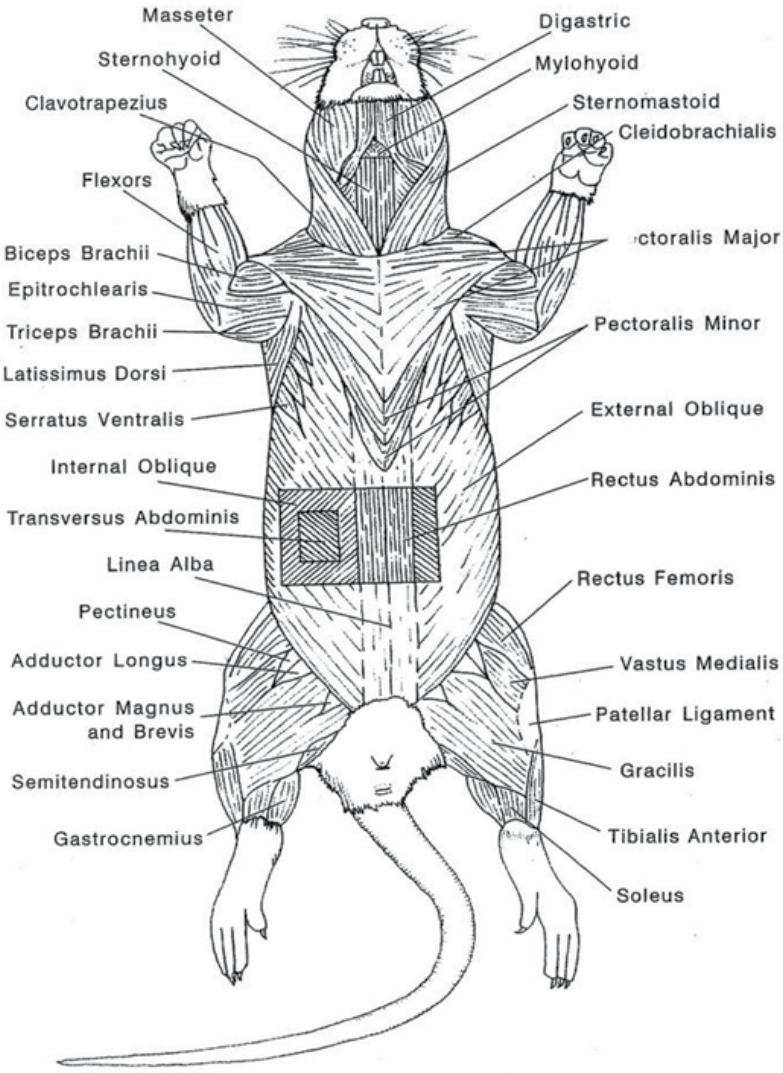

https://bio.libretexts.org/Ancillary_Materials/Worksheets/Book%3A_The_Biology_Corner_(Worksheets)/Anatomy_Worksheets/Investigation%3A_Rat_Dissection

5-The organs

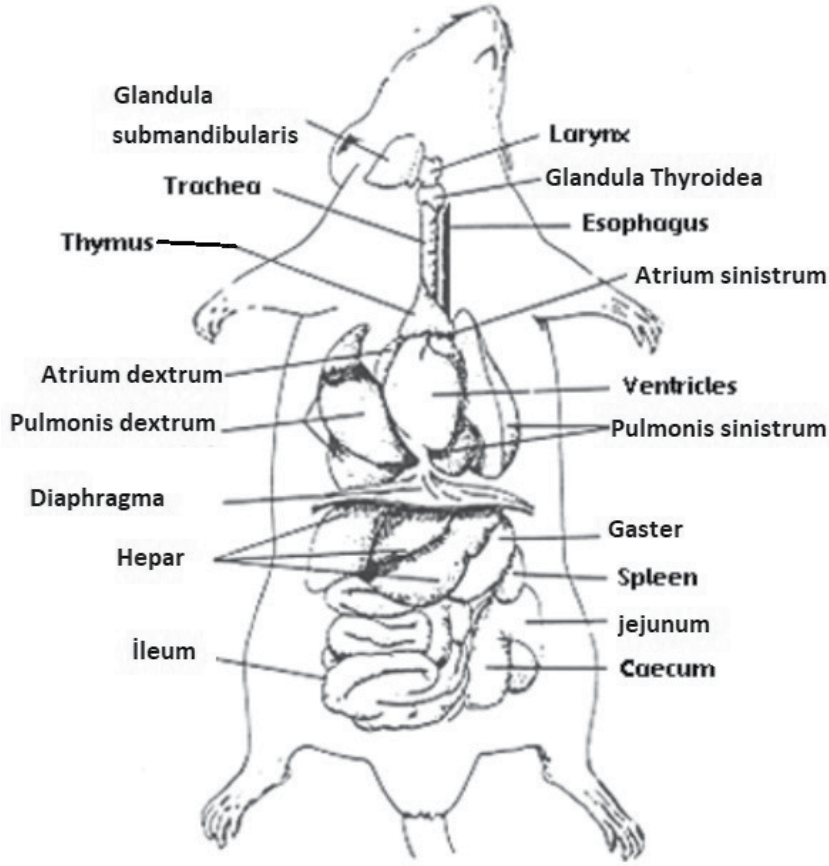

Waynforth, H., B.; Flecknell, P., A.:Experimental and Surgical Technique in the Rat. Second Edition, Academic Press, USA,2001.

3

HEPATIC ISCHEMIA-REPERFUSION

Rats were injected with 50 mg/kg Ketamine-HCl and 9 mg/kg Xylazine HCl intramuscular and the rat falls asleep in about 5-10 minutes.

The rat is attached to the dissection surface (one with heat control is recommended to keep the body temperature of the animal constant) on the back.

The cutting surfaces are moistened with 70% alcohol and shaved. The shaved surfaces must be sterilized and washed with iodine solution so that no hair or other foreign objects remain in the surgical area.

The dissection is made by a midline laparotomy. The cut begins from the Sternum and ends in the abdomen, and is 1.5 - 2 cm long.

The incision is first made through the skin after the skin is opened the muscle area is also opened. The cutting region is directly above the liver.

The middle fingers of both hands on the back of the rat, directly behind the liver, the thumb on the bottom edge of the cut and the index finger are placed on the lower edge of the sternum and the Ribs. After that with upwards pressing of middle fingers and downwards pressing of other fingers, it is possible to squeeze all five lobes of the liver from the body.

By flipping the liver upwards, the venae portae and ductus choledochus are exposed and can be isolated.

Attention, since the liver is placed on the Sternum and pressure is exerted on the Thorax, it is possible that the respiration of the animal is impaired or even completely limited. In this case, stop the procedure and restore breathing, if necessary, give 1-2 cc saline solution in the Abdomen.

The isolated Venae portae and Ductus choledochus can now be clamped with an atraumatic clamp. After this interruption of the normal blood flow, one can observe the resulting local anemia or ischemia. The success of liver ischemia can be evaluated by the color change of the intestinal system; a dark red or violet tone will occur. This is usually the time for Reperfusion.

To reduce fluid loss during ischemia, it is recommended to close the cut (skin and muscle) with 3-4 seams.

After the end of the ischemia period (depending on the design of the study), the clamps are removed and first the muscles than the skin will be sutured with a 3.0 silk thread. It is important that you give some saline solution in the Abdomen to prevent hypovolemia. The removal of organs for further investigation is made according to the design of the study (fig. 6).

6-Liver ischemia

Isolierte und mit einer atraumatischen Klemme erdrosselte Vena porta und Ductus cholodecus man sieht den Eintritt der lokalen Anämie oder Ischämie nach dem Abbruch des Blutflusses.

4

NEPHRECTOMY

After shaving and cleaning the surgical area, a transverse cut is applied in the lumbar region.

After the retroperitoneal kidney is reached, the ureter, a. v. renalis and (if they exist) the a. v. subrenalis are tied with a 3.0 silk thread from the distal and proximal. By the tying of the anatomical structures it is recommended to use tweezers. The tied structures are cut precisely from the center with the help of a micro scissor so that the cut ends of the structures remain tied. Then the kidney can be freed the from the surrounding tissue and removed.

To prevent spontaneous bleeding, the bleeding must be checked after nephrectomy. Only then the skin and the underlying tissue can be closed with a 3.0 silk thread.

Recovery after the nephrectomy;

After the operation, bed the animal on the opposite side of the operation side, support the head and back with wood chips.

Bleeding and pain control must be made after revival (fig. 7).

7-Nephrectomy

Dissection

Releasing of the Right Kidney

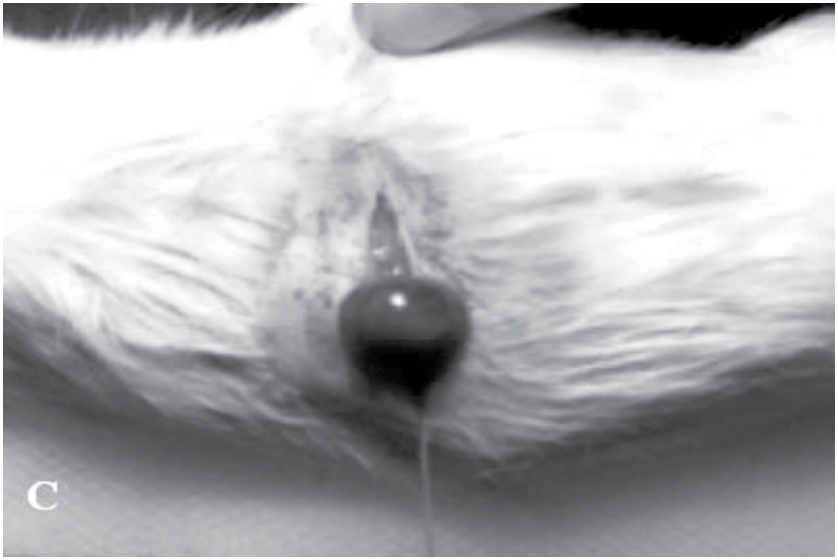

Strangling the kidney with a thread

Removing the kidney

RENAL ISCHEMIA-REPERFUSION

Rat is fixed in supine position under Ketalar+Rompun anestesia. It is reached to left kidney after median skin incision. Left renal artery is clamped for 45 minutes for ischemia. Then, clamp is removed and waited for 24 hours for reperfusion. Skin and muscular layer are sutured separately with 3/0 thread.

Incision area should be closed and saline must be given intraabdominally at ischemia-reperfusion period to prevent loss of fluid (fig. 8).

8- Kidney ischemia-reperfusion

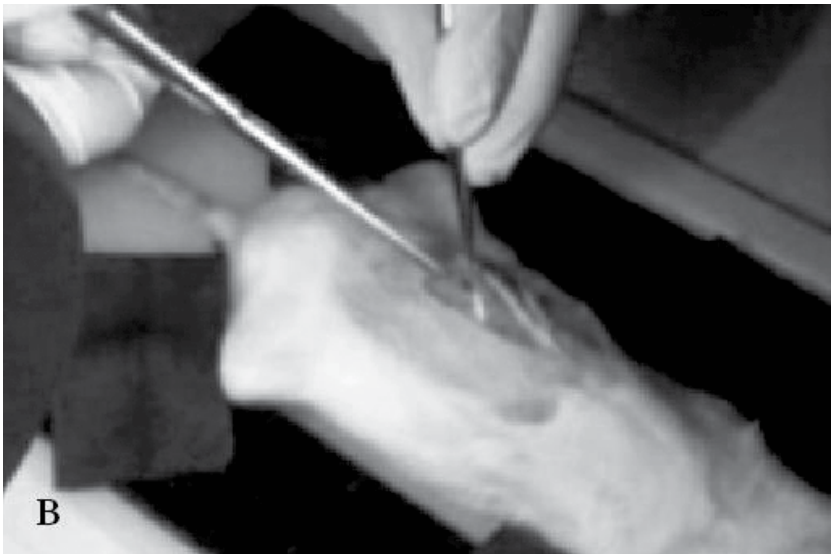

Dissection of the back, through a median incision.

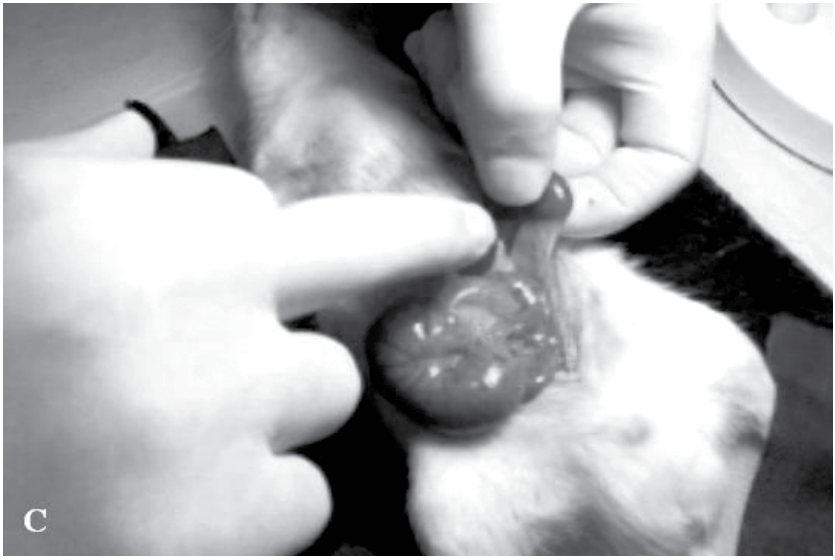

Removal of the kidney from the posterior abdominal wall.

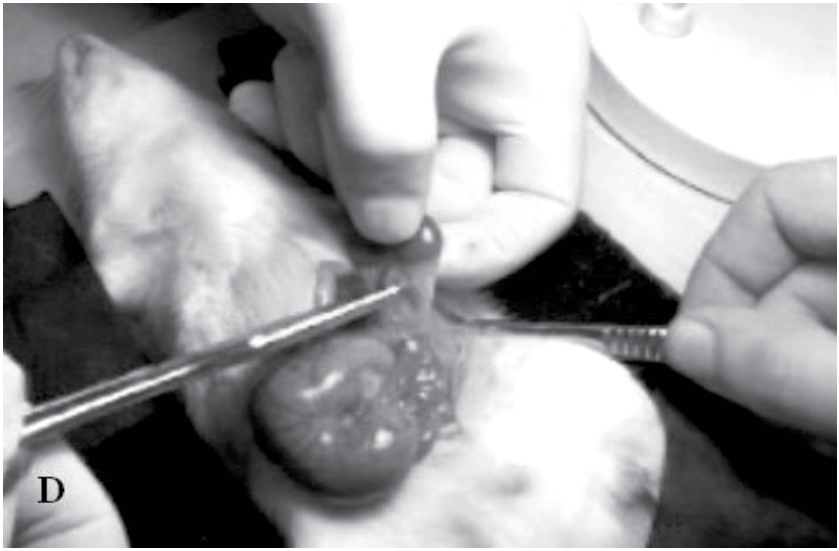

Dissection of renal vessels and ureter.

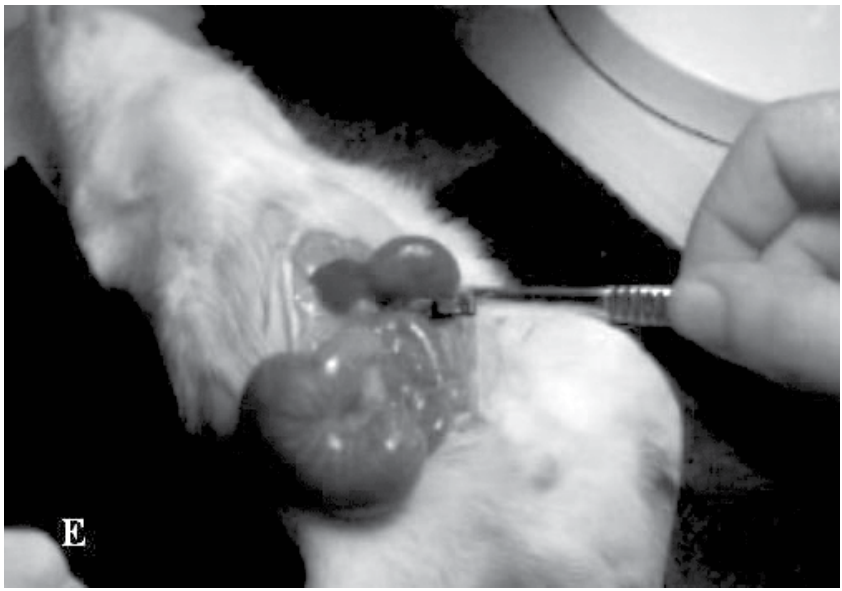

Obstruction of the kidney vessels through a clamp.

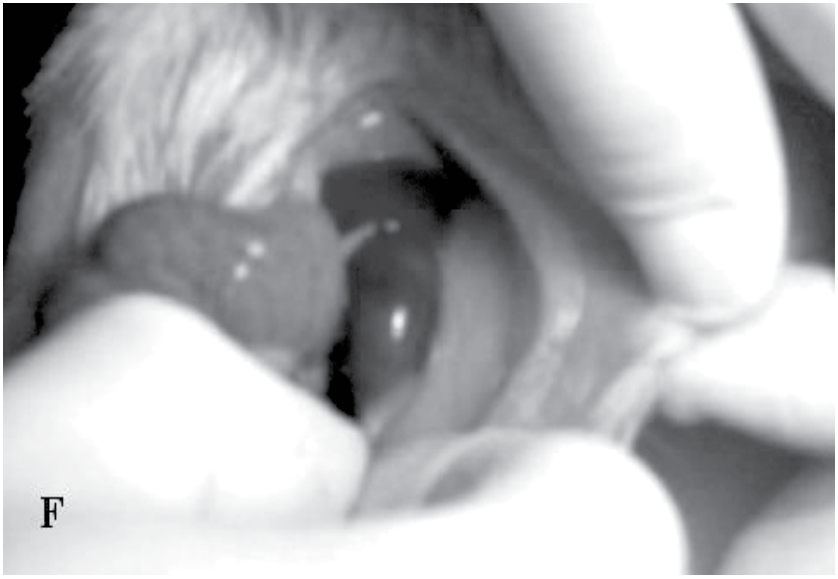

Placing of the ischemia-induced kidney.

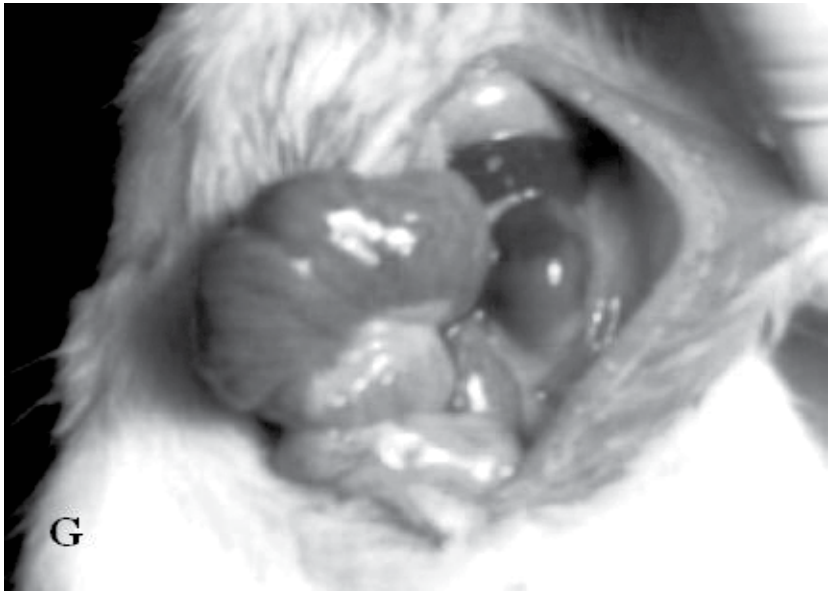

Placed ischemia-induced kidney.

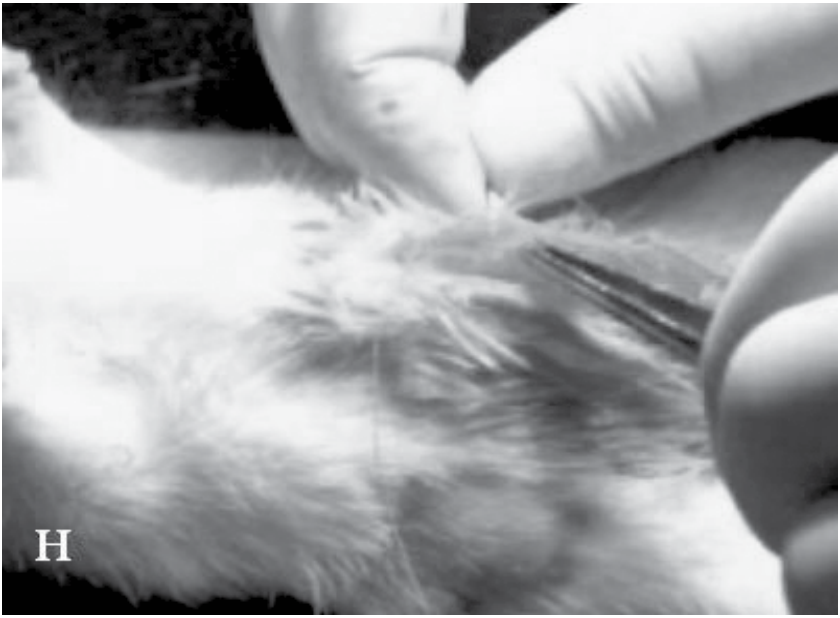

Skin closure.

5

TESTICULAR TORTION

The surgical procedures have to be done under general anesthesia induced by intraperitoneal injection of ketamine HCl (50 mg/kg) and chlorpromazine (25 mg/kg).

The skin of the scrotal area has to be shaved and prepared with 10% povidone iodine solution.

A mid-scrotal vertical incision is the best Way to access to both testes.

Torsion has to be created by twisting the right testis 720° in a counterclockwise direction and maintaining it by fixing the testis to the scrotum with a 5-0 nylon suture passing through the tunica albuginea and dartos.

After 2 hours of ischemia, the suture has to be removed, the testis untwisted and replaced in the scrotum for 4 hours of reperfusion.

After each surgical intervention, the incision has to be closed (fig. 9).

9- Testicular tortion

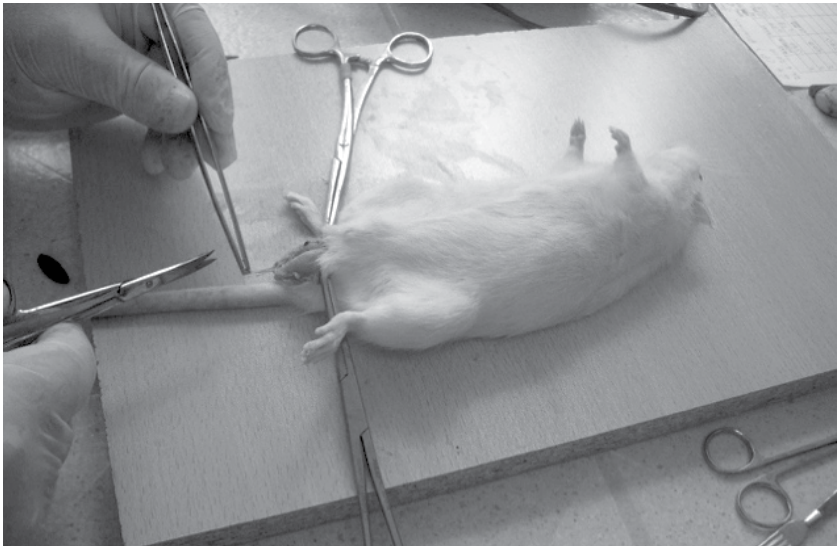

Dissection of the testes.

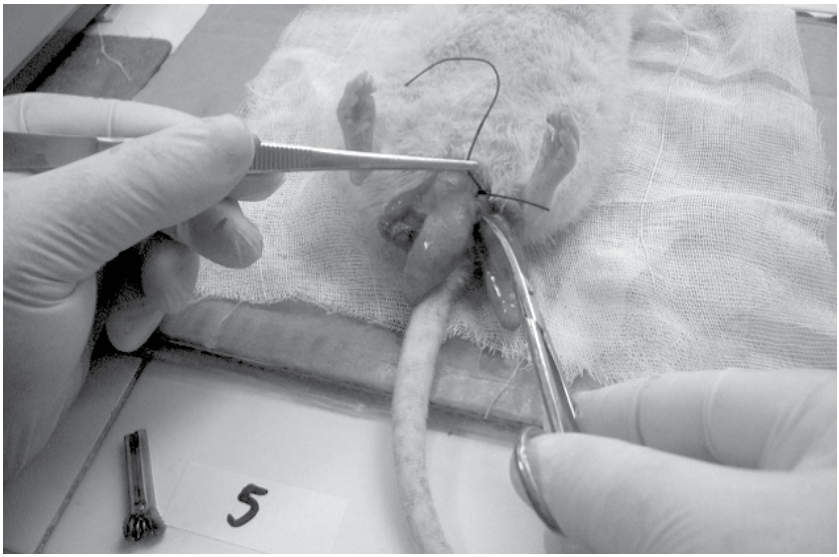

Ligation of the twisted testis.

Ligated testis.

The testes should be kept moist during this procedure.

6

FOCAL BRAIN ISCHEMIA MIDDLE CEREBRAL ARTERY AND THREE-VEIN OCCLUSION MODEL

Permanent occlusion of the middle cerebral artery.

Occlusion of the middle cerebral artery by micro clips or a suture (I / R).

Occlusion of the middle cerebral artery with the help of a bipolar cautery device.

Allows working in the areas of infarction and penumbra in the cerebrum.

Ideal for identifying neurological deficits.

It is based on temporary occlusion of the bilateral carotid arteries in addition to permanent or temporary occlusion of the middle cerebral artery.

The temporal area is wetted and shaved. As soon as the shaved area is wiped with an antiseptic, the scalp is opened by an incision extending from the eyelid point to the lower point of the ear.

The separated ends of the scalp are extended with retractors and the soft tissue is removed.

If there are bleeding vessels, they can be burned with an electric cautery.

Once the temporal bone is fully exposed, begin to erode the bone over the zygomatic arch with a dental drill. During this procedure, the bone must be kept cold with saline.

When the erosion reaches the critical point, the remainder of the thinned bone tissue is removed by breaking with blunt micro forceps to protect the brain tissue.

After the bone is removed the A. cerebri media, which crosses over with the N. mandibularis can be seen. Once the vessel is freed from the top of the junction it can be temporarily occluded, either by a micro clip or by a suture. Or it can be occluded permanently by burning it with a cautery equipment.

In focal occlusion, the area fed by the medial cerebral artery becomes an ischemic region. Contralateral paralysis is observed in rats which recover after successful ischemia (fig. 10).

10- Occlusion of the middle cerebral artery



Shaved operating area

Disinfected operating area

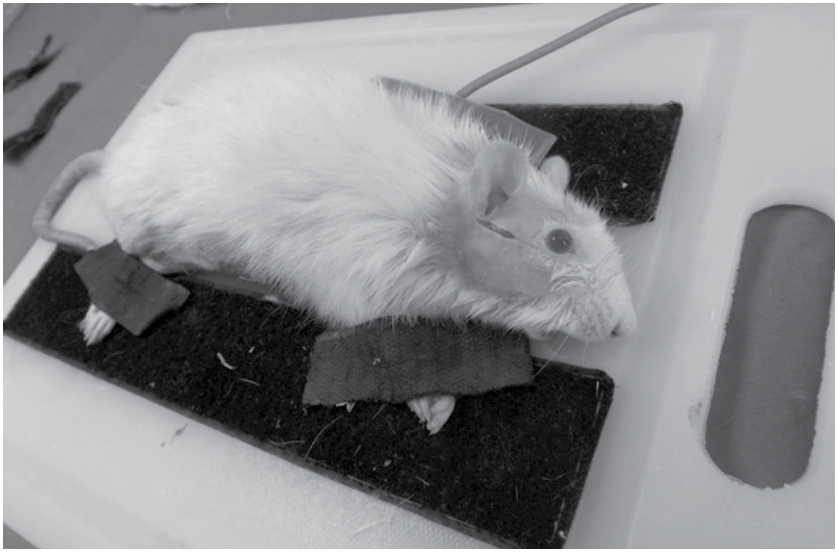

Incision in the scalp in the temporal area

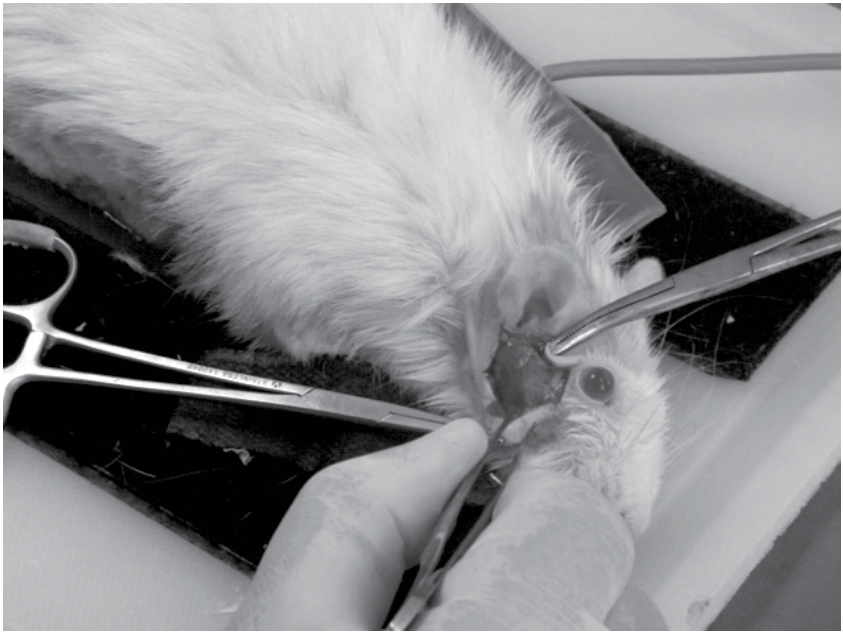

Scalp ecartation in the temporal area.

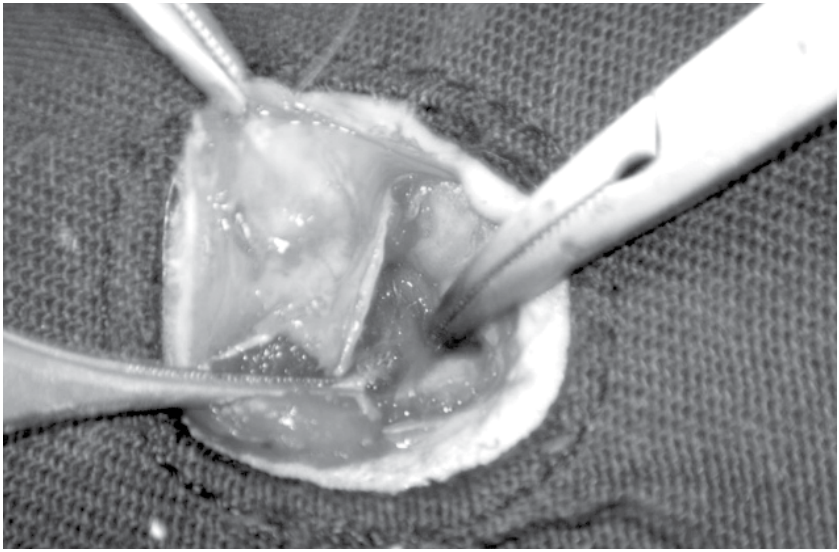

Dissection of the temporal region.

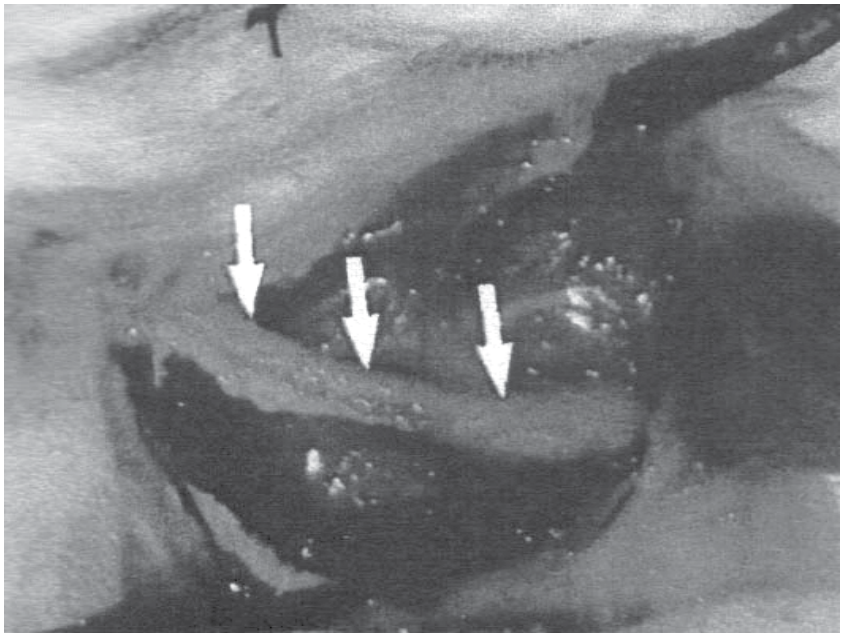

Dissected temporal region; the arrows show the zygomatic arch.

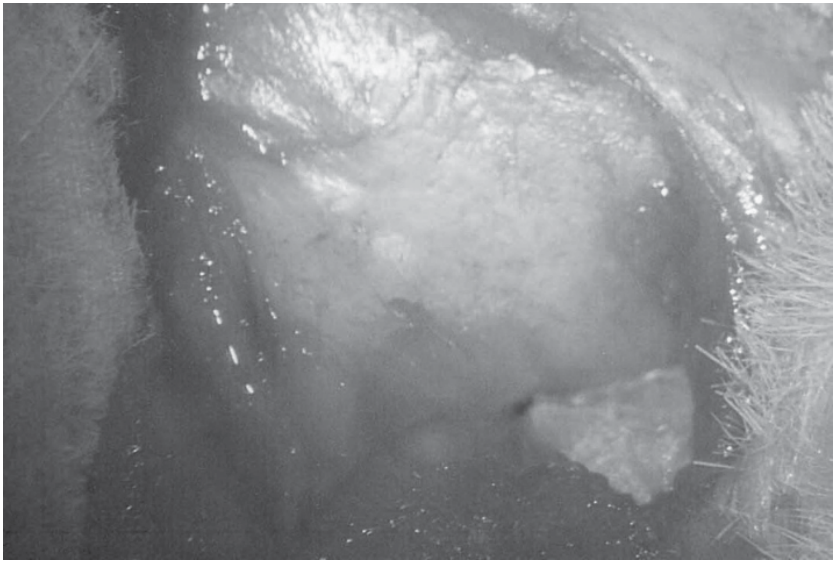

Temporal region, the zygomatic arch and the soft tissue removed.

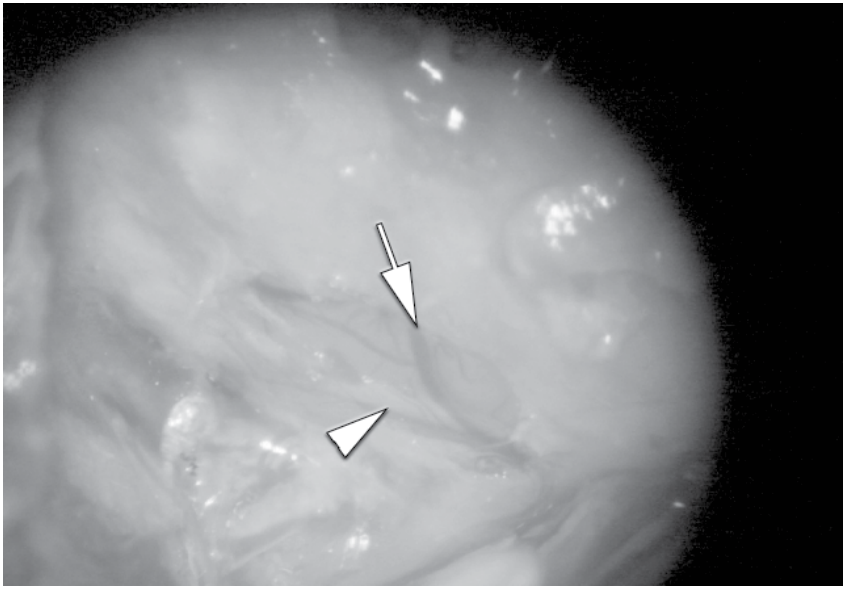

Open skull; the middle cerebral artery is indicated by an arrow, the olfactory nerve by an arrowhead.

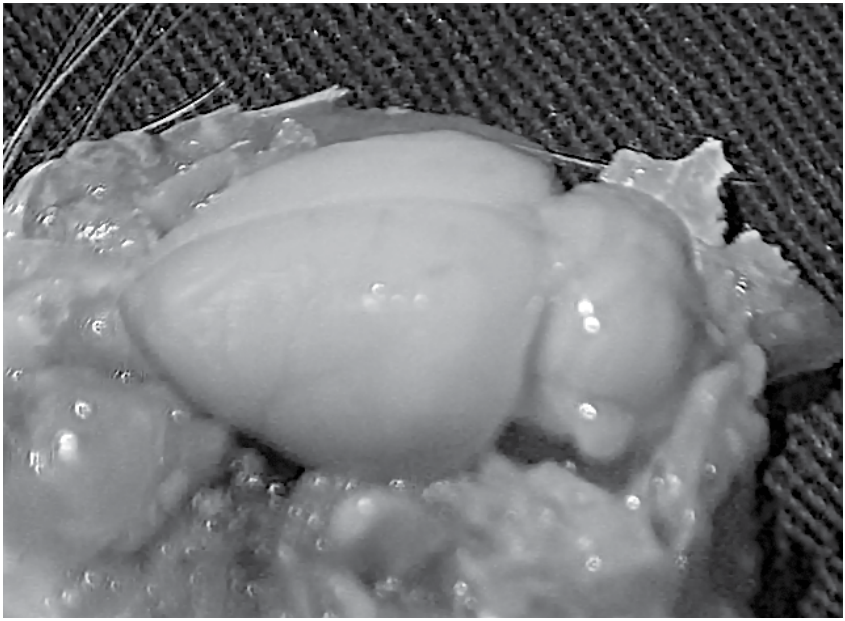

Ischemic hemisphere; an edema can be seen.

Contralateral paralysis due to successful occlusion of the middle cerebral artery.

7

INTRACARDIAC PERFUSION

Intracardiac perfusion is a method to remove the blood from the organs of the animal, and to infuse the fixative in all the organs. It is a method that provides good protection of the tissue, especially in investigations of the central nervous system.

A perfusion pump is suitable for this method. In the absence of a pump, the perfusion fluid can preferably be placed in a container that can be pressurized (eg. serum bag) although not as effective as the pump, good results can also be achieved with this method.

The thorax of the anesthetized animal is either opened with a single incision through the midline or two incisions in the medioclavicular line.

The needle is inserted into the left ventricle of the heart and the perfusion fluid pumped.

As a result of this process, the atriums of the animal swell immediately, if this happens, the right Atrium is punctured or cut, so the leaking blood is replaced by the perfusion fluid.

While Perfusion can only be used to drain blood from the body, it is generally used to fix tissues.

If the target is fixation, two perfusion fluids should be used:

1. Wash solution (saline solution or buffered saline solution)

2. Fixing solution (such as formaldehyde, para-formaldehyde, glutaraldehyde)

The washing step is continued until the blood flow from the Atrium ceases. The fixative is administered afterwards.

The biggest Problem with this method is that the fixative does not get enough time to fix the tissue sufficiently. Whether the animal has received enough fixing agents, can be determined on the stiff neck. When the fixing agent reaches the nervous system, twitches in the animal's body are also observed, as the fixing agent affects the nerve cells. In General, the fixation is sufficient, after the twitches have stopped.

If a perfusion pump is used, its pressure should be selected according to the size of the animal. If the pressure is too high, the superficial capillaries break down and the perfusion fluid can drain off before it reaches the deeper capillaries.

To extend the life of the perfusion system, it is recommended to clean the tubes after treatment with distilled water (fig. 11).

11-Intracardiac perfusiun

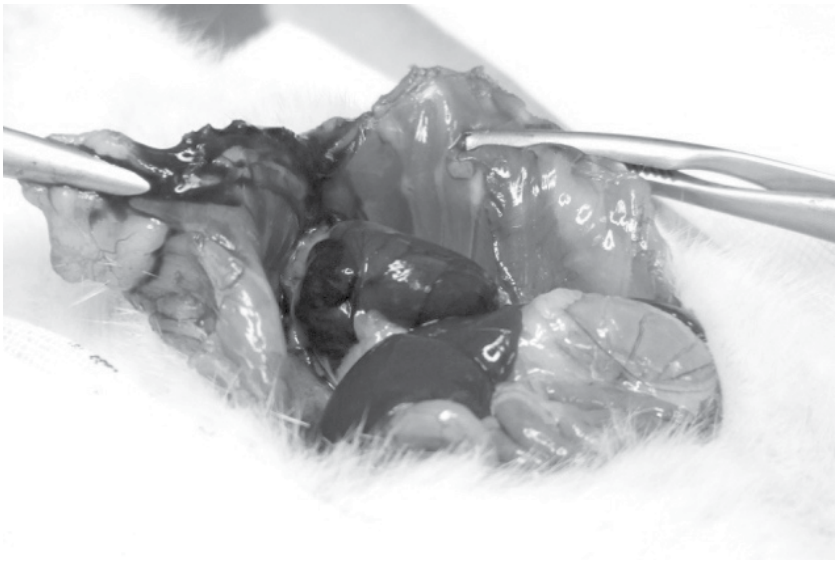

Dissection of the chest from the midline.



Inserting the cannula into the left ventricle.

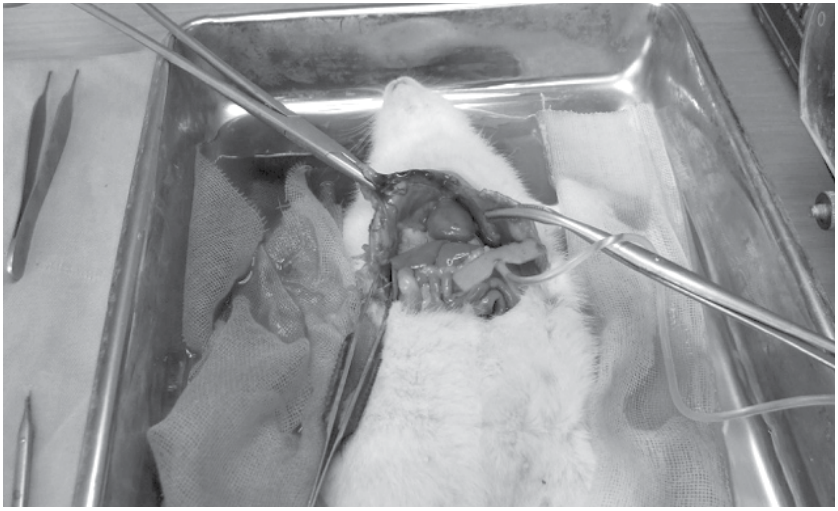

Replacement of the blood in the body by the perfusion fluid, outflow of blood from the right atrium.

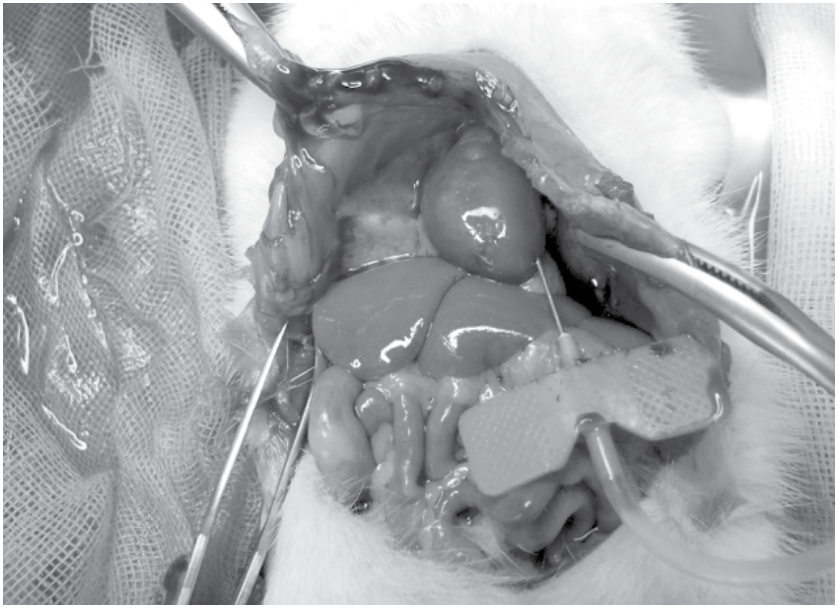

Subject whose perfusion is completed. The pale heart and the liver that is not dark red anymore can be seen.

8

ARTERIA CAROTIS COMMUNIS DISSECTION AND END-TO-END ANASTOMOSIS

At end to end anastomosis techniques with rats, you can use the A. carotis communis and the A. femoralis.

If the A. carotis communis in rats does not work, the supply of the Aa.vertebrales is sufficient for the brain.

The Aa. carotis communes are deeper than the Aa. femorales.

The Aa. carotis communes are long structures that give no branches at the neck.

A. carotis communis dissection:

The Aa. carotis communes lie below the M. sternomastoideus and M. omohyoideus, next to the Trachea and above the Mm.scalenii.

With a median cut on the neck, the skin and the adipose tissue is pulled aside over the sternohyoid muscle, which lies above the Trachea.

After the fat layer is removed the M. sternohyoideus emerges at the middle and slightly below the Mm. sternomastoidei, which converge like a "V" letter from both sides in the midline.

On the side of the A. carotis communis selected for surgery, the skin and subcutaneous tissue must be pulled over the sternomastoid muscle laterally. In this fatty tissue is the v. jugularis.

After the m. sternomastoideus is pulled laterally, the a. carotis communis can be seen caudally, but cranially the vessel is covered with the omohyoid muscle.

With the removal of the M. omohyoideus the A. carotis communis will be exposed in its whole length with the N. vagus next to it.

Now the N. vagus must be bluntly dissected under a microscope with x8-10 magnification, so that no nerve parts remain around the vessel.

After the Approximator and the contrast-colored background is placed the transition to the anastomosis phase can begin.

Preparations for the anastomosis:

In order to see the details of the vessel and to prevent the invasion of the surrounding tissue into the working area of a contrasting background must be selected.

The background must be made of a material that does not damage the vessel, the blue color is recommended (2x1 cm balloon piece or glove piece).

Wash the area with 2% Lidocaine.

In order to cut the vessel from the center and repair again, the blood flow in it must be interrupted first. Therefore, a clamp is used which interrupts the blood flow from distal and proximal.

This procedure is very difficult to perform with two independent clamps. The clamps used in anastomosis must interrupt the blood flow and prevent the cut ends of the vessel from moving away from each other.

An Approximator is an instrument consisting of two micro clamps that are move on a rail.

Before using it, the clamps must be separated from each other as far as possible. This allows us to attach the clamps to the limits of the surgical field as far as possible.

It is necessary to consider that the front of the Approximator must be tumbled backward during the procedure. That is why the Approximator must be given sufficient freedom for this maneuver.

Another important point is that you have to use the tips of the micro clamp because the most effective pressure is exerted by the tips of the clamps, the pressure of the clamp decreases further behind. Therefore, there is a danger that the cutting ends of the vessel can slip out of the clamp when using the proximal ends of the clamps.

An artery retracts by 25-30% after it is severed.

These facts must be considered and the clamps of the Approximator must be slightly pressed each to other so that the arterial segment between them becomes flaccid.

Pressing of the clamps to each other can also be done after the separation.

By pushing a corner of the Approximator under the tissue which is located around the surgical field, the position of the clamps is stabilized. Thus, it is prevented that the rear parts of the Approximators turn up during the procedure.

Now the vessel can be separated.

Increase the microscope on x16. Exactly the center point between the terminals is suitable for anastomosis.

The artery must be severed, with a sharp micro-scissors that has a straight tip, with one single movement.

It is important that the vessel is not crushed or the cut ends are not jagged. Therefore, the cutting ends under the microscope must be inspected at x20 magnification. The cut ends must be examined for likely damage to the Tunica intima, mural blood clots, tissue nets and for the integrity of the Tunica intima with the-media. Only then can we reduce the magnification (x10) and wash the surgical field with saline. Especially the blood and blood clots in the Lumen of the vessel must be washed out very well.

The Adventitia covering the cut ends can be held with a #5 tweezers without touching the vessel and removed with scissors. It is usually not so easy to remove the Adventitia. But since this tissue is very loose and movable you can also remove it with several attempts in several parts.

The distance of the cutting ends must be no more than the Lumen of the vessel or about 1mm.

It is important that the clamps of the Approximator sit very well.

The anesthesia of the animal must be constant. If the respiratory rate and muscle tone of the animal has increased, it is necessary to add 1/5 to the original dose.

The colored background must be placed.

Anastomosis:

The A. carotis communis of the rat has a diameter of about 1.0-1.2 mm. So, to repair a severed artery with this diameter without a leak, about 6-8 sutures, with a 10/0 thread will be mostly sufficient.

The circumference of the vessel is visualized as a circle and the first suture is assumed to be "suture 0°". Sutures will be marked with their positions on a circle.

The first suture is the hardest; since the cutting ends are loose and movable, it is difficult to determine the correct point where the first suture should be made.

After the first suture, it is recommended to attach the second seam 180° from the first away.

After that, a suture will be made to the middle of the front and back (90° and 270°).

The placement of the sutures could start from the front (0°-180°-90°-135°) both after the first placement of 0°-180°-90° and continue with 270°-225°-315°.

The needle at the top of the holder has a very important task for you during the procedure. While the watchmaker tweezers are used in the passive Hand, the needle at the holder of each maneuver supports with small aids.

The microscope should be at large magnification during the suture (x16-25). The vessel piece that is on the side of the active Hand will be the side where the needle is used first.

Only the Adventitia is caught on the active side with the tip of the needle and the severed end of the vessel slightly pulled upward. Thus, it is possible to push the closed tweezers in the passive Hand in the lumen and

open in it. Thus, the vessel is dilated and prepared to receive the tip of the needle there. The lumen must be turned up so that you can see it with ease through the microscope. Thus, the needle tip which emerges from the vessel wall can be observed.

While the tweezers in the passive Hand hold their position, the holder in the active Hand puts the tip of the needle with a right angle into the vessel wall and pushes, animating the bow in the needle, through the wall.

After the tip of the needle appears in the Lumen, it gets between the tips of the tweezers that are waiting there. After the needle is pushed to its end through the vessel wall, the tweezers in the passive Hand hold the needle and the holder will be loosened. In order to cause less Trauma, it is recommended to complete the circular maneuver with the holder after the needle has pulled out with tweezers.

The open tweezers exert a counter-pressure on the needle which punctures the vessel wall by supporting the walls of the vessel in the vessel lumen. It also acts as a guide for the needle.

After the needle is completely pulled out with some following thread, the opposite cutting end of the severed vessel is on.

The holder in the active Hand pierced the vessel wall this time from the inside and is pressed outwards.

In the first suture, it is important that exactly the opposite piece of the cut sides is sutured together. If this is not the case, it could twist the other end of the vessel after the procedure, which could lead to turbulence in the blood flow.

After the thread is pulled out and has a sufficient end to make a knot; the suture is finished with three half knots. If the tension between the cutting ends is too much after the first half of the knot, the clamps of the Approximator must be pushed slightly to each other.

After the first suture, it is recommended to leave one of the ends of the knot a little longer. This longer thread part is fixed in a slot in the background so that it stabilizes the vessel. This maneuver facilitates the control of the vessel while the second suture.

The short end of the node must be short enough that it does not mix with the other nodes but also long enough that the node does not open.

After 90°-45°-135° seams are placed on the front side in order, the Approximator must be turned (tumbled) so that the back of the vessel comes forward. The sutures on the back are made with the same technique. For anastomoses made with the 0°-120°-240° technique the series of seams are different but the principles of Holder and tweezers use are the same.

After all the seams have been completed, the joined ends of the vessel in front and rear have to be checked for faults (spaced cutting, or coming to each other of the cutting, cracks that can lead to a leak) under great magnification. If everything is fine, we can remove the Approximator. After everything has been washed out with saline, the sutures have to be covered with a little gauze (2x2 cm) and applied some pressure. First, the proximal clamp must be removed carefully, after a small control the distal clamp can be removed. After then observation must be made until small bleedings stop.

The blood flow in the vessel can usually be detected with the naked eye and with the Pulsation in the distal of the vessel.

After a successful anastomosis, the rapid filling of the vessel and the clarity of the pulsation is proof of proper blood flow.

Be careful, wrong pulsations can be confused with real ones. False pulsations pulsate longitudinally. Normal pulsations narrow and stretch the Lumen in the transverse direction.

In the case of an incorrect pulsation, the blood does not run through the vessel into the distal anastomosis (fig.12).

12- End-to-end anastomosis

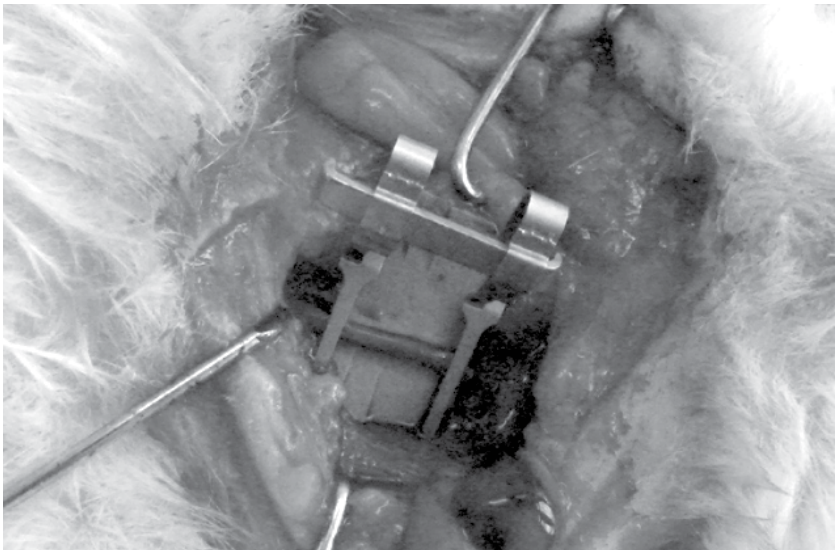

A clemped A.carotis communis with a contrasting bottom underneath.

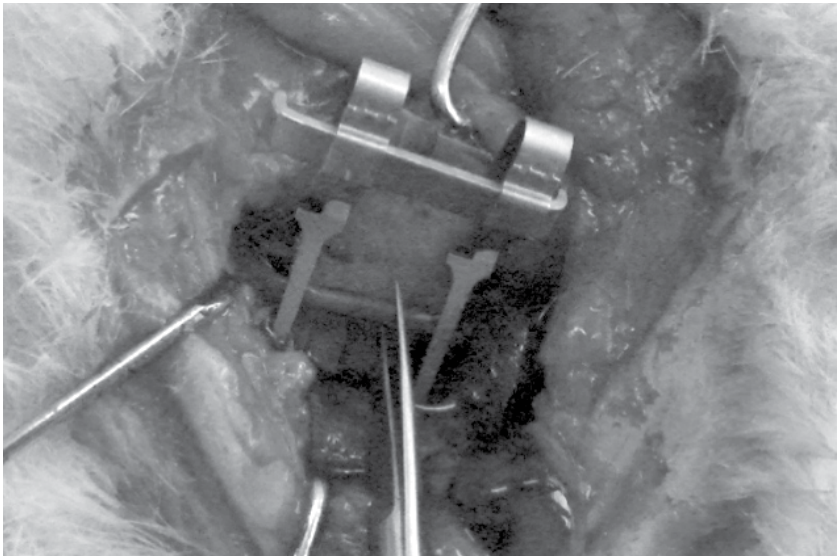

Aproximator clamps moved to each other. The flaccid vessel can now be cut.



Severed Vessel

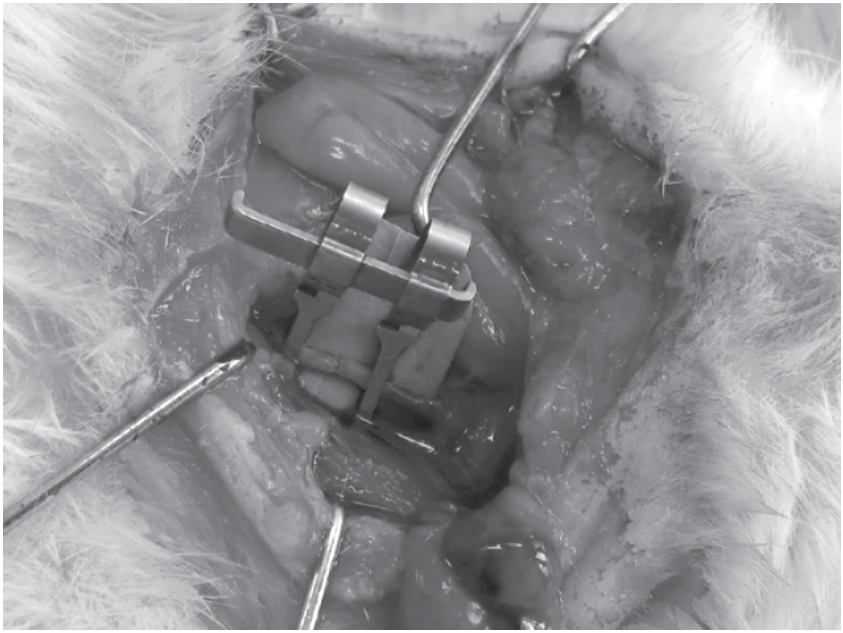

Severed vessel ends that are pushed together and ready to be connected.

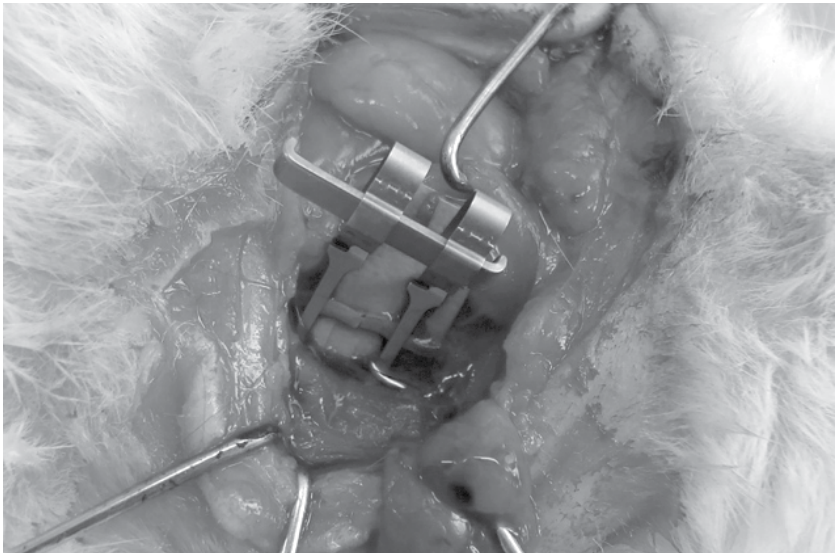

Severed vessel whose first connection nodes is finished.

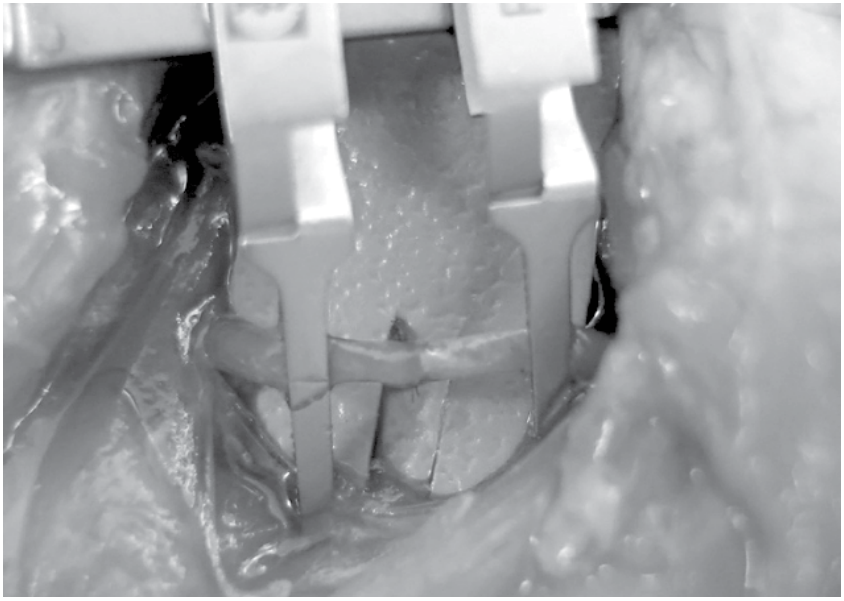

Severed vessel whose first connection nodes are finished and turned on the back.

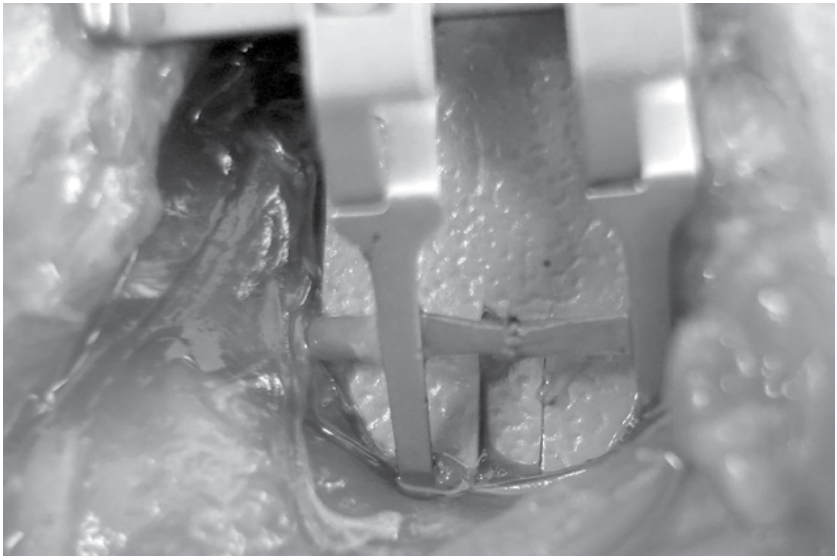

Clamped vessel whose anastomosis is completed.

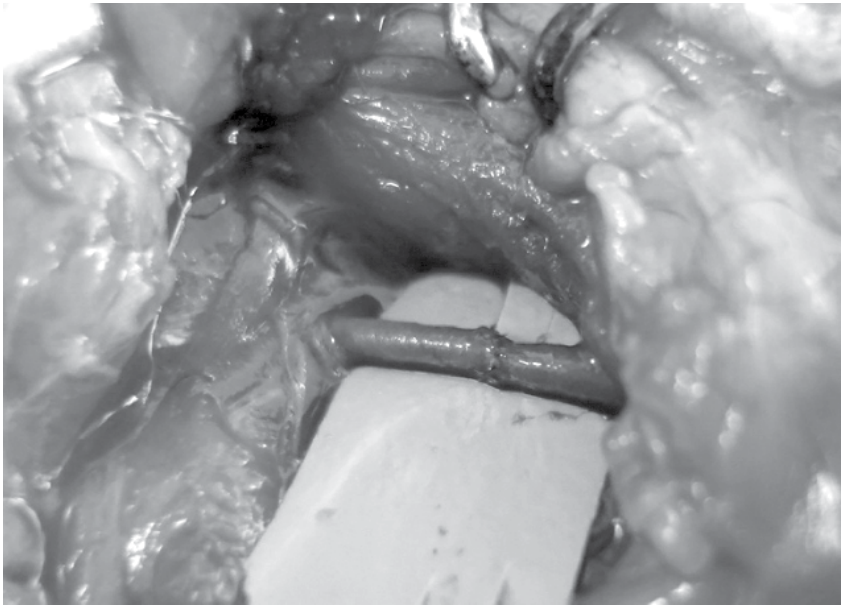

Vessel whose anastomosis is completed. There does not seem to be any leaks.

REFERENCES

Yeğen, Ç; Berrak Gören, M., Z. (2005): Biyomedikal Araştırmalarda Deney Hayvanı.

Tan, D.; Çobanoğlu, N.: Hukuki ve Etik Boyutuyla Türkiye'de Hayvan Deneyleri. Turkiye Klinikleri J Med Ethics; 21 (1) 2013.

Karakaş, S. (2019): Sağlık Bilimleri Fakülte ve Yüksekokulları için Anatomi.S.2-3.

Poyraz, Ö. 2000: Laboratuvar Hayvanları Bilimi. S:209-212.

Murakami, R.; Mizuno, T.: Histogenesis of the 0s Penis and 0s Clitoridis in Rats. Develop. Growth and Differ., 26 (9, 419426 (1984).

Emre, B.; Salgırlı, Y.: Deneklerin Fizyolojik Özellikleri ve Deneysel Çalışmalarda Model Oluşturmadaki Zorlukları. Journal of clinical and analytical Medicine. P: 26-32, 2016.

Korkmaz, T.; Öz, S.; Şentürk, H.; Uyanoğlu, M.; Yaylacı, Ö, A.: Laboratuvar Hayvanları Yetiştirme ve Sağlığı. S: 98-109, 2017.

İde, T., 2003: Laboratuvar Hayvanları Biliminin temel İlkeleri. S28-32,

Ruiter, M., C.,et al.: The special status of the pulmonary arch artery in the branchial arch system of the rat. Anat Embryol (1989) 179:319-325.

Şentürk H.: Renal İskemi-Reperfüzyonu Sırasında Sıçan Böbreğinde Oluşan Oksidatif Stres Hasarına Silimarin ve Likopen Etkisi. Doktora Tezi Biyoloji Anabilim Dalı 2008.

Waynforth, H., B.; Flecknell, P., A.:Experimental and Surgical Technique in the Rat. Second Edition, Academic Press, USA,2001.

MacDonald, J., D.: Learning to Perform Microvascular Anastomosis. Skull Base. 2005 August; 15(3): 229–240.

Oliveira, F., S.; Machado, M., R., F.; Miglino, M., A.; Nogueira,T., M.: Gross anatomical study of the aortic ARC branches of the paca (Agouti paca, Linnaeus, 1766) Braz. J. Vet. Res.Anim.Sci. 38, 3, 2001.

Stillman R., M.: FACSI Northwest Medical Center Infrainguinal Occlusive Disease Last Updated: May 1, 2005.

Bayramiçli M.: Deneysel Mikrocerrahi. 1. Baskı, Mayıs 2005 ARGOS İletişim Hizmetleri Reklamcılık ve Ticaret A.Ş.

Infanger M., Shakibaei M., Kossmehl P., Hollenberg S., M., Grosse J., Faramarzi S., Schulze-Tanzil G., Paul M., Grimm D: Intraluminal Application of Vascular Endothelial Growth Factor Enhances Healing of Microvascular Anastomosis in a Rat Model. J Vasc Res 2005; 42: 202–213.

Additional figures:

13- Instruments of the microsurgery laboratory

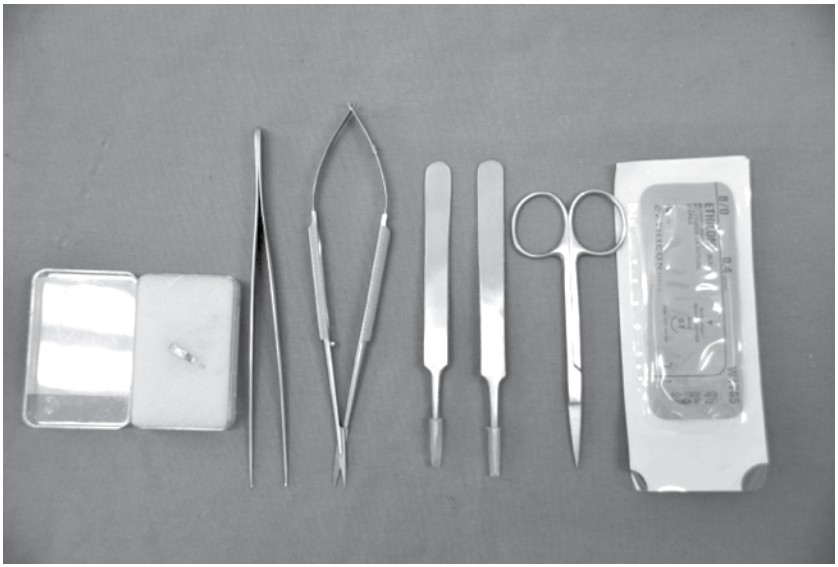

14-Magnifying glass and microscope



15-Correct position of hands

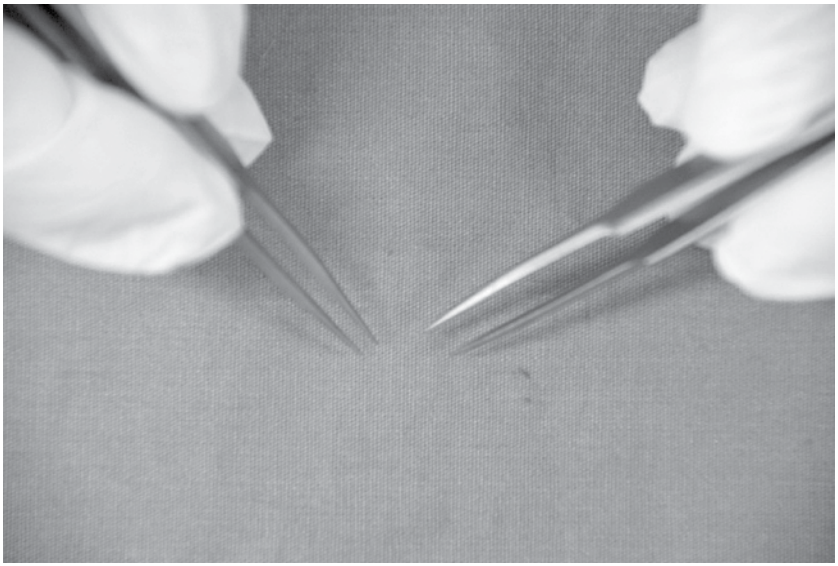

16-Macro-suture training for microsurgery and suture types.

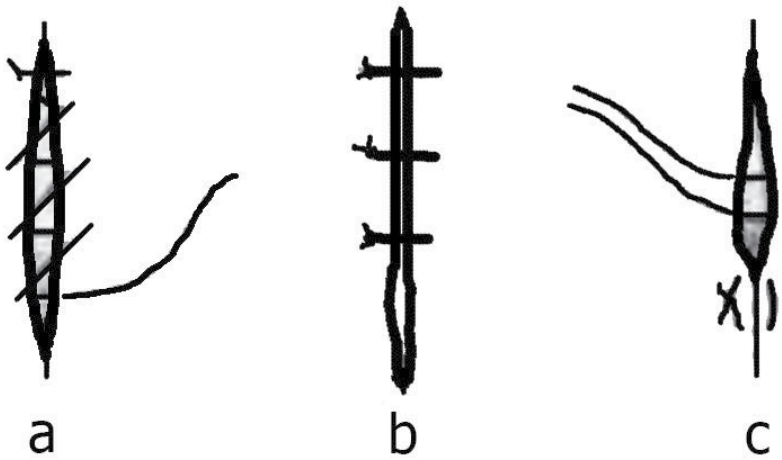

17-Bipolar electrocautery device

17-Dental drill

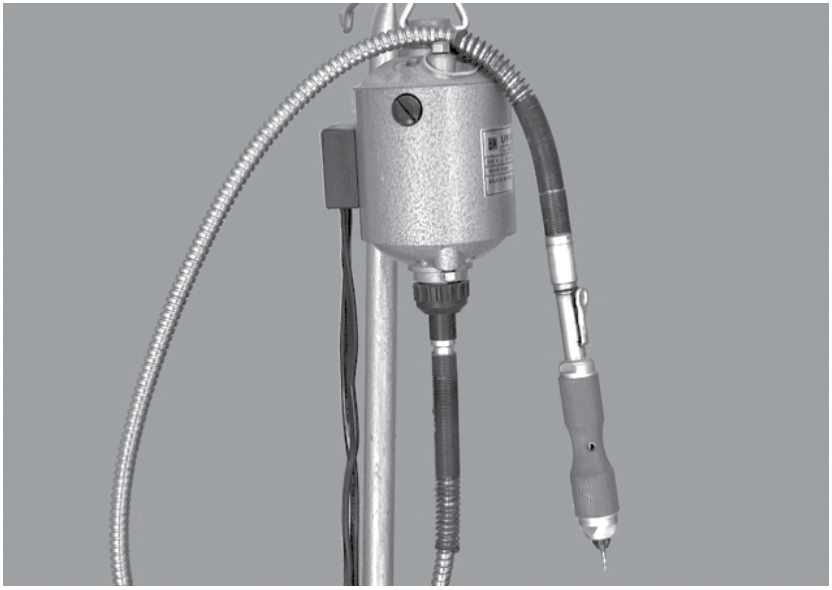

HANDBUCH DER MIKROCHIRURGISCHEN TECHNIKEN

Redaktör:

Dr. Hilmi OZDEN
Eskisehir Osmangazi Universität Medizinische Fakultät Eskisehir, Abteilung für Anatomie, Türkei

Co-Redaktör:

Dr. Hakan AY
Eskisehir Osmangazi Universität Medizinische Fakultät, Abteilung für Anatomie Eskisehir, Türkei

Dr. Semih OZ
Eskisehir Osmangazi Universität Abteilung für Gesundheitsdienste,
Berufsschule für Gesundheitsdienste, Eskisehir, Türkei.

Autoren:

Dr. Hakan AY
Eskisehir Osmangazi Universität Medizinische Fakultät, Abteilung für Anatomie Eskisehir, Türkei

Dr. Ramazan DURMAZ
Eskisehir Osmangazi Universität Medizinische Fakultät, Klinik für Neurochirurgie, Eskisehir, Türkei

Dr. Gul GUVEN
Eskisehir Osmangazi Universität Medizinische Fakultät, Abteilung für Anatomie Eskisehir, Türkei

Dr. Sibel CANBAZ KABAY
Kutahya Health Sciences Universität Medizinische Fakultät, Klinik für Neurologie, Kutahya, Türkei

Dr. Sahin KABAY
Altınbas Universität Medizinische Fakultät, Abteilung für Urologie, Istanbul, Türkei

Dr. Semih OZ
Eskisehir Osmangazi Universität Abteilung für Gesundheitsdienste, Berufsschule für Gesundheit-
sdienste, Eskisehir, Türkei.

Dr. Hilmi OZDEN
Eskisehir Osmangazi Universität Medizinische Fakultät Eskisehir, Abteilung für Anatomie, Türkei

Dr. Hakan SENTURK
Eskisehir Osmangazi Universität Fakultät für Naturwissenschaften Abteilung für Biologie
Eskisehir, Turkei

INHALTSVERZEICHNIS

1. Einleitung, 131
2. Anatomie der Ratte, 134
3. Hepatische Ischämie-Reperfusion, 145
4. Nephrektomie und Nierenischämie-Reperfusion, 148
5. Hodentorsion, 156
6. Fokale Hirnischämie, 159
7. Herzperfusion, 166
8. A. carotis communis Dissektion und End-zu-End-Anastomose, 170

DANKSAGUNG

Bei der Erstellung unseres Mikrochirurgischen Handbuchs werden insbesondere die Opfer gewürdigt, die unsere Familien aus ihrer Zeit gebracht haben. Wir bedanken uns ganz besonders bei Op. Dr. Zafer ÇANAKÇI, der uns diese Techniken geduldig beigebracht hat, und Techniker Özgür KOÇAK. Wenn Forscher und Chirurgen, die diese Techniken erlernen, ihr Wissen und ihre Erfahrung erweitern und an jede neue Generation weitergeben, wird dies für uns die Belohnung für all unseren Effort sein.

Im Namen der Autoren
Dr. Hilmi ÖZDEN

PRÄSENTATION

Dieses Buch wurde als Handbuch für Forscher vieler türkischer, englisch- und deutschsprachiger Nationen in drei Sprachen erstellt. Die Bedeutung der Mikrochirurgie sollte insbesondere in ungewöhnlichen Situationen wie Katastrophen und Nachkriegszeiten nicht vergessen werden. Daher sind Anastomosetechniken entweder für Forschungszwecke oder für chirurgische Behandlungen von großer Bedeutung. Diese Notizen, die mit Ergänzungen erweitert und verbessert werden können, sind den Lesern so bald wie möglich vorgelegt worden. Darüber hinaus wurden einige dieser Informationen ins Internet hochgeladen und Forschern und Chirurgen weltweit zur Verfügung gestellt. Bei dieser Gelegenheit wurde die Bedeutung von Tierversuchen hervorgehoben und es sollte nicht vergessen werden, dass es nicht vergessen werden sollte. Es muss ein Bewusstsein für Nagertierstudien in der Türkei und auf der ganzen Welt erschaffen werden. Andernfalls werden die Forscher von den detaillierten mikrochirurgischen Studien mit den Gesetzen entfremdet sein, die von Menschen ausgearbeitet wurden, die sich mit diesem Thema nicht auskennen. Dies kann die Rettung von Menschenleben in kritischen Zeiten verhindern. Erfahrene Mikrochirurgen werden im Katastrophenfall benötigt. Erfahrene Mikrochirurgen werden insbesondere bei Naturkatastrophen und von Menschen verursachten Katastrophen benötigt. Es ist unmöglich für diejenigen, die keine chirurgische Praxis bei Nagetieren haben, sich in diesem Thema zu entwickeln. Es gibt viele großartige Chirurgen auf der Erde, und Tierversuche spielen eine wichtige Rolle in ihrem Leben. Wir glauben, dass dieses Handbuch die Aufmerksamkeit

vieler Institutionen und Organisationen auf sich ziehen wird. Wir hoffen Forschern ein Beispiel zu geben mit Respekt.

Die Autoren

1

EINLEITUNG

Obwohl es Menschen gibt, die experimentelle Studien heute wie in der Antike ablehnen, deuten wissenschaftliche Daten darauf hin, dass diese Studien auf der menschlichen Gesundheit, der modernen Medizin und Pharmazie etc. basieren zeigen dass es für den Fortschritt notwendig ist.

Diejenigen, die Tierversuche ablehnen, weil sie die Logik des Schadens für Lebewesen betrachten, glauben nicht, dass die Daten aus den Experimenten die Behandlung von Menschen beleuchten werden. Diese Stellungnahme ging weiter und schlug vor, dass die aus Tierversuchen gewonnenen Daten tatsächlich auch die Weiterentwicklung der Medizin Behinderten.

Obwohl es allen bekannt ist, dass Versuchstiere eine andere Anatomie und Physiologie haben als Menschen, gibt es neben unterschieden noch mehr Gemeinsamkeiten.

Die Antwort auf die Frage, warum es angebracht ist, Versuchstiere zu verwenden, ist, dass die Ergebnisse vieler Medikamente, Substanzen oder chirurgische Anwendungen früher genommen werden können, weil Ihre Lebensdauer kurz ist. Der medizinische Fortschritt ist nicht nur für Geräte und Medikamente wichtig, sondern auch für das menschliche Leben. Da es außerdem möglich ist, Versuchstiere vor Umwelteinflüssen zu schützen, erleichtern Parameter wie die Kontrolle der Bedingungen und die Festlegung von Standards die Durchführung Objektiver Studien. Insulin, Penicillin

und Anti-HIV-Behandlungen, wie Nieren- und Lebertransplantation chirurgische Verfahren; medizinische Instrumente zur Verwendung in der Diagnose und Behandlung sind Dank der Benutzung von Versuchstieren in das Feld eingegeben.

Die Idee, dass, wenn wir den menschlichen Körper kennen, wir viele Krankheiten heilen können, geht zurück bis zum 500 v. Chr. Auf diese Weise wurden menschliche Kadaver in der zweiten Phase eingesetzt, wo in der Vergangenheit Studien an Tieren durchgeführt wurden, um Menschen wieder gesund zu machen. Leider wurde die Untersuchung des menschlichen Körpers durch religiöse Überzeugungen und deren Gruppen, die das Soziale Denken in der Gesellschaft beeinflussen können, erschwert und sogar verboten.

Trotzdem hat sich der Fortschritt medizinischer und wissenschaftlicher Studien fortgesetzt, Obwohl er verhindert wurde.

Die überwiegende Mehrheit der Studien an Tieren wurde für anatomische Dissektionszwecke durchgeführt. Die Geschichte der Tierversuche geht auf Hippokrates und Aristoteles zurück. Mit Tierstudien wurden wichtige Schritte unternommen, um die Anatomie zu beleuchten und Atlanten erschaffen. Es wird angenommen, dass diese menschlichen Zeichnungen durch Tierstudien entstanden sind.

Im Laufe der 16. und 17. Jahrhunderte haben Forscher begonnen, Fragen zu stellen, warum und wie oft, und es wurden Schritte unternommen, um Verbindungen zur modernen Medizin herzustellen. Zu diesem Zweck haben Studien begonnen, sich besonders in der Wissenschaft der Physiologie zu zeigen.

Im 17. Jahrhundert zeigte William Harvey (1578-1657), dass die Blutzirkulation ständig in einem geschlossenen System zirkuliert. Harvey versuchte seine Arbeit an vielen Tieren, hauptsächlich Schafen, und veröffentlichte Sie 1628 in seinem Buch *Exercitato Anatomica de Motu Cordis et Sangunis in Animalibus* (über die Bewegungen des Herzens und Blutes in Tieren). Diese Information hat zu signifikanten Veränderungen in der Behandlung geführt, und während viele Krankheiten zuvor durch die Entnahme von Blut (zur

Ader lassen) von Patienten behandelt wurden, wurde diskutiert, dass diese Methode nicht angemessen ist.

Diejenigen, die Tierstudien ablehnen, haben Ihre Vorstellungen widerlegt, dass Versuchstiere keine „Miniaturmenschen“ sind und daher die zu erhaltenden Daten nicht für Menschen verwendet werden können.

Natürlich ist man sich aus heutiger Sicht einig, dass Tiere, die in Tierversuchen verwendet werden, nicht gequält werden sollten. Auch die Einrichtung und Überwachung von Versuchstierethikkomitees sollte mit dieser Idee verbessert werden.

2

RATTEN ANATOMIE

Systematische Klassifikation

Reich	: Animalia
Stamm	: Chordata
Klasse	: Säugetiere
Stand	: Rodentia
Überfamilie	: Muroidea (Mäuseartige)
Familie	: Muridae (Langschwanzmäuse)
Unterfamilie	: Murinae (Altweltmäuse)
Gattung	: Rattus
Art	: norvegicus

Allgemeine Eigenschaften:

Ratten, die Labortiere sind, sind domestizierte Sorten der braunen norwegischen Ratte (Rattus norvegicus). Europäische Ratten (Rattus rattus) sind ursprünglich schwarz. Ratten gelten als die ersten Säugetierarten, die systematisch mit bestimmten wissenschaftlichen Stadien domestiziert wurden. Sie sind eine der bevorzugten Arten in der biologischen und medizinischen Forschung.

Anatomische Merkmale:

Ihre anatomischen Strukturen sind Mäusen ähnlich. Ihre Körper sind steif und mit langen Haaren bedeckt. Ihre Augen sind klein, die Ohren groß und die Nase ist lang. Der Schwanz ist lang und hat etwa 210 Ringe und Schuppen aus Keratin. Für Ratten hat der Schwanz die Aufgabe, Gleichgewicht und homöothermie zu regulieren. Die Schwanzlänge wird durch Faktoren wie Alter, Umgebungstemperatur beeinflusst. Der Schwanz ist in Jungen kürzer. Tiere, die unter Laborbedingungen wachsen, wachsen standardmäßig bei einer Umgebungstemperatur von 21 ± 2 °C, so dass die meisten Eigenschaften hinsichtlich des Aussehens gleich sind. Sie haben lange Schnurrhaare um den Mund und um den Schnurrbart. Im Schwanz und in den Krallen haben sie auch gut entwickelte sensorische Rezeptoren.

Ihre Hinterbeine sind größer als ihre Vorderbeine. Auf den Vorderbeinen ist der Daumen rudimentär und hat einen flachen Nagel. Die anderen 4 Finger sind gut entwickelt mit Klauen. Beim Blick auf den Brustbereich gibt es in der Regel 6 Paare (3 Paare Brust, 1 paar Bauch, 2 Paare Leiste) von Brustwarzen. Normalerweise sind Sie unter den Haaren versteckt und sind nur nach der Geburt und während der Stillzeit sichtbar.

Die Kopf-Schwanz-Länge beträgt etwa 20-25 cm bis zum Schwanzboden. Die Schwanzlänge ist im Allgemeinen die gleiche wie die Körperlänge. Erwachsene Ratten haben ein Durchschnittsgewicht von 300-800g bei Männchen und 200-400g bei Weibchen, obwohl das Körpergewicht je nach Genotyp, Ernährungszustand und äußeren Faktoren variiert. Mit dem Altern ist Gewichtsreduktion zu sehen. Die Lebenserwartung wurde als 1000 Tage für Männchen und 1300 Tage für Weibchen bestimmt. Es wurde beobachtet, dass eingeschränkte Fütterung ein paar Monate Verlängerung der Überlebenszeit von Ratten verursacht, während Überfütterung die Lebensdauer reduziert.

Ratten haben keine Gallenblase. Die Galle wird direkt aus den Kanälen genommen und ist direkt in der Verdauung involviert. Im Neugeborenen männlichen Jungen sind die Hoden in der Bauchhöhle. Wenn sie 4-6 Wochen alt sind, sinken sie in den Hodensack. Aufgrund seiner anatomischen Struktur ist der Leistenkanal bei Erwachsenen Ratten offen und von Zeit zu Zeit können die Hoden in den Bauch zurückgezogen werden. Im

Gegensatz zu Menschen sind bei Ratten os penis bei Männchen und os Klitoris bei Weibchen vorhanden.

Allgemeine Merkmale			
	Maus	Ratte	Mensch
Klasse	Mammalia	Mammalia	Mammalia
Stand	Rodentia	Rodentia	Primata
Familie	Muridae	Muridae	Hominidae
Gattung und Art	Mus. musculus	Rattus norvegicus Rattus rattus	Homo sapiens
Chromosomenzahl	40	42	46
Geschlechtsreife	4-7 Wochen	4-8 Wochen	10-15 Jahre
Durchschnittliches Erwachsenes Weibchen	18-35 g	250-300 g	75 kg
Durchschnittliches Erwachsenes Männchen	20-40 g	300-400 g	87 kg
Extraorbitale Laktose-Drüse	Ja	Ja	Nein
Harder Drüse	Ja	Ja	Nein
Lungenlappen	4 rechts 1 links	4 rechts 1 links	3 rechts 2 links
Leberlappen	rechts, links, medial, caudal	rechts, links, medial, caudal	rechts, links, caudal, quadrat
Nichtglandulärer vorderer Magen	Ja	Ja	Nein
Milz	Diffus im mesenterium	Unbestimmter Lappen	Linker und rechter Lappen
Gallenblase	Ja	Nein	Ja
Os clitoris	Ja	Ja	Nein
Os penis	Ja	Ja	Nein

Das Skelettsystem:

Die Entwicklung des Skelettsystems bei Ratten ist langsamer als bei anderen Säugetieren. Wenn die Entwicklung des Skelettsystems nach etwa sieben Wochen ihren höchsten Punkt erreicht, erreichen die Ratten ihre durchschnittliche Körpergröße. Die Ossifikation verbreitet sich von der Mitte zur Peripherie. Die Ossifikation ist im appendikulären Skelett ist erst in den vorderen Extremitäten zu sehen, gefolgt von den Hinterbeinen. Die Ossifikation ist jedoch erst abgeschlossen, wenn die Ratten ein Jahr überschritten haben (Abb.1).

Die Muskulatur

Es wird angenommen, dass Myoblasten während der pränatalen und postnatalen Entwicklung die primären Quellen von Muskelfasern sind. Die Skelettmuskeln und Ihre Nomenklatur sind eng mit der Nomenklatur des Menschen verwandt (Abb.2-4).

Das Verdauungssystem

Die Verdauungsorgane sind strukturell identisch mit denen des Menschen. Im Gegensatz zu Menschen gibt es keine Gallenblase. Die Galle ist direkt an der Verdauung durch die Gallengänge beteiligt. Ratten gehören zu den beliebtesten Tieren unter Labortieren, wo Studien zur Verdauungsphysiologie durchgeführt werden. Ratten sind nachtaktiv (Lebewesen, die tagsüber ruhen und nachts aktiv sind); das heißt, sie führen die meisten ihrer Aktivitäten nachts aus. In der Nachtphase fressen und pflegen sie sich und sind aktiv. In der Lichtphase sind sie sehr agil, wenn sie einen Reiz erhalten, obwohl sie sehr passiv und ruhend zu sein scheinen, wenn sie ihre Ruhefunktionen ausführen. Futtersuche tritt in der Regel in der Nachtphase mit 3-5 gleichmäßig beabstandeten Perioden ein, aber sie essen auch weiterhin während des Tages. Wenn gerade in Käfigen nicht genügend Platz für Bewegung vorhanden ist, treten Störungen wie Fettleibigkeit und Käfigverschmutzung sehr schnell auf (Abb. 5).

Die Atemwege:

Ihre Lungen unterscheiden sich von der menschlichen anatomischen Struktur. Obwohl der Mensch 3 Lappen rechts und 2 Lappen links hat, haben Ratten 4 Lappen rechts und 1 Lappen links.

Der Durchschnittliche Alveolardurchmesser einer Erwachsenen Ratte beträgt etwa 70 µm (200-250 µm beim Menschen). Bei einer Ratte mit einem Gewicht von etwa 400 g beträgt die Lungenoberfläche etwa 7.5 m^2 (75 m^2 bei einer Person von 70 kg). Dies bestätigt auch die These, dass kleine Nagetiere proportional breitere Atemwege haben als größere Säugetiere (Abb. 5).

Das Kreislaufsystem:

Die Herzstruktur bei Ratten besteht aus zwei Atrien und zwei Ventrikeln, wie beim Menschen. Die Auricula am Atrium ist nicht so ausgeprägt wie beim Menschen. Da die Körpergröße von Ratten klein ist, werden Sie nicht viel in hämodynamischen Studien oder Studien zur Messung des intrakardialen Blutflusses verwendet. Wenn Sie jedoch in solchen Studien verwendet werden, sollte berücksichtigt werden, dass der sinus coronarius Blut aus der Vena cava superior sinistra und venae coronaria erhält. Die Anzahl der Herzschläge (300/min) bei Ratten ist fünfmal größer als beim Menschen und die Beziehung zwischen Leistung und Frequenz ist Umgekehrt proportional (Abb. 5).

Sensorische Systeme

Das visuelle System:

Ratten haben eine schlechte Sehkraft. Fast die gesamte Netzhaut besteht aus Stabzellen. Sie können sich jedoch schnell und langsam bewegen. Ihre Augen sind Mobil und haben ein Weitwinkel. Die Linsen des Auges sind groß und fast kugelförmig, haben aber keine Anpassungsfähigkeit. Die Pupille und Hornhaut haben auch eine große Struktur.

Das olfaktorische System:

Ihr Geruchssinn ist ziemlich gut entwickelt. Olfaktorische Regionen im Gehirn bedecken eine sehr große Fläche. Wie bei vielen anderen Tieren

führen Ratten auch Duftmarkierungen bei der Bestimmung ihrer Territorien durch. Sowohl eingeatmete als auch ausgeatmete Luft wird seitlich von jedem Nasenloch durchgeführt. Diese Funktion reduziert das Risiko, Gerüche zu vermischen. So können Ratten bilaterale Proben von Umweltgerüchen separat erkennen, ohne sie miteinander zu vermischen. Das Vomeronasalorgan ist ein Chemorezeptororgan, das in einer knorpeligen Kapsel begrenzt ist, getrennt vom Hauptgeruchepithel. Vomeronasale sensorische Neuronen, obwohl ähnlich wie das olfaktorische Epithel, wenn Sie durch Lichtmikroskopie untersucht, haben Eigenschaften, spezifische Chemikalien zu erkennen und zu unterscheiden, die eine Rolle als Chemische Kommunikationssignale (Pheromone) zwischen Individuen der gleichen Spezies spielen.

Das gustatorische System:

Es ist bekannt, dass der Speichel die Hauptrolle im Geschmack hat. Experimentell führt die Beseitigung von Speichel zu einer langfristigen Veränderung der Geschmackspräferenzen von Ratten. Ebenso wirkt sich die Sekretion aus den von Ebner Lingualen Speicheldrüsen deutlich auf die Geschmacksreaktionen einiger Geschmacksnerven aus. Obwohl es bei anderen Tieren (Hund, Katze, Schwein, etc.) Wasser Geschmackrezeptoren gibt fehlen sie bei Ratten; es wird angenommen, dass Ratten den Geschmack von Wasser nicht wahrnehmen können.

Das Hörsystem

Hören ist bei Ratten ziemlich gut entwickelt. Der Hörbereich bei Ratten reicht von 250-80.000 Hz bei 70 dB, aber der empfindlichste Bereich für Geräusche ist 8.000 und 32.000 Hz. Obwohl der Hörbereich bei Jungen und alten Ratten gleich ist, sind Ratten jünger als 5 Wochen viel empfindlicher auf Geräusche. Ratten hören niederfrequente Töne weniger als Menschen, hören aber hochfrequente Töne besser. Es wird vermutet, dass die Rattenwelpen Alarme senden, um einen Abwehrmechanismus oder ein Gefühl von Schmerz nach außen zu projizieren, indem sie Ultraschallgeräusche in Stresssituationen wie Kälte und Hunger aussenden. Erwachsene Ratten können den Bereich erheblich erweitern, indem Sie kurze und lange wellige Töne erzeugen.

Das taktile System:

Die wichtigsten Berührungsorgane von Ratten sind die Schnurrhaare. Wenn die Schnurrhaare mit einem Objekt in Kontakt kommen, wird das Blut in die entgegengesetzte Richtung in die haarwurzelhöhlen geschoben und löst somit Nervenstimulation im Fasskortex (Barrel cortex) des Gehirns aus. Ratten verwenden Ihre Schnurrhaare auch, um Richtung, Orientierung und Gleichgewicht zu bestimmen. Bei Ratten verursacht das frühe schnurrbartschneiden langfristige Schäden an der sensomotorischen Funktion. Das Schnauzenpolster von Ratten enthält Streifen ähnlich den Dermatoglyphen auf der Primatenfingerhaut. Diese epidermalen und dermalen Linien spielen eine wichtige Rolle bei der sensorischen Unterscheidung von Ratten.

1-Das Skelettsystem

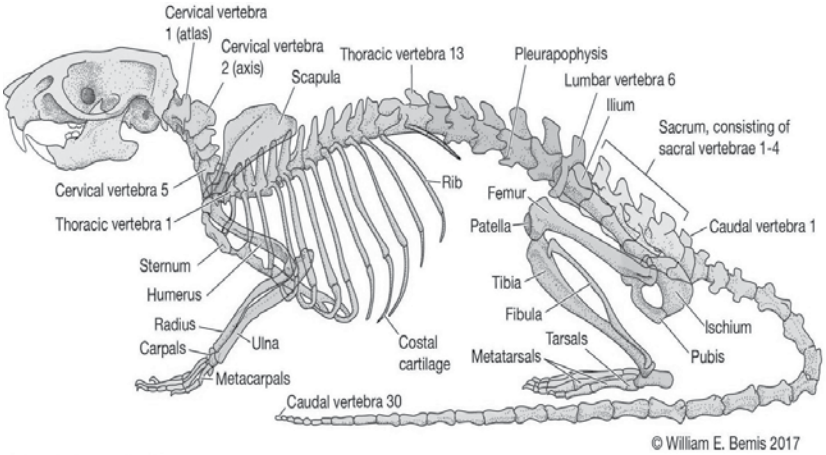

A. Lateral view of rat skeleton

https://bio.libretexts.org/Ancillary_Materials/Worksheets/Book%3A_The_Biology_Corner_(Worksheets)/Anatomy_Worksheets/Investigation%3A_Rat_Dissection

2-Die Muskeln

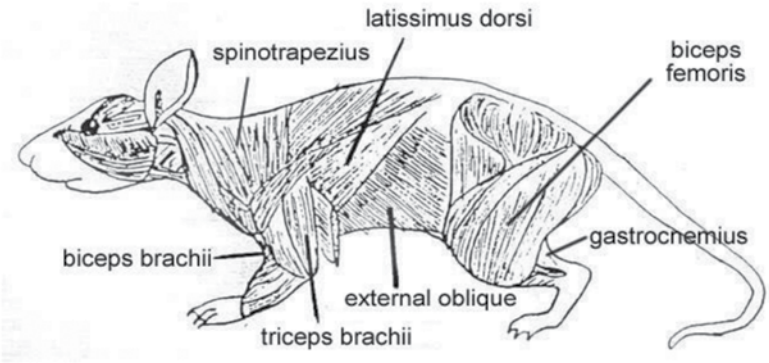

https://bio.libretexts.org/Ancillary_Materials/Worksheets/Book%3A_The_Biology_Corner_(Worksheets)/Anatomy_Worksheets/Investigation%3A_Rat_Dissection

3-Die Muskeln

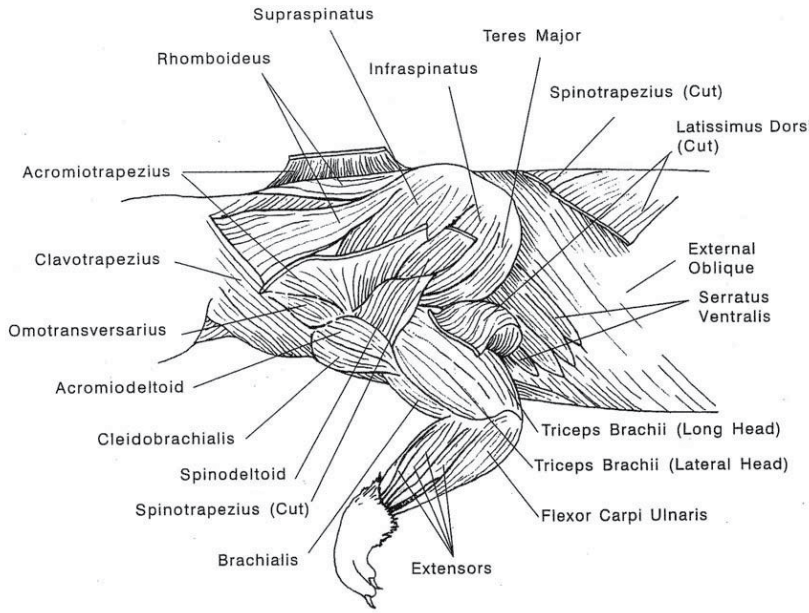

https://bio.libretexts.org/Ancillary_Materials/Worksheets/Book%3A_The_Biology_Corner_(Worksheets)/Anatomy_Worksheets/Investigation%3A_Rat_Dissection

4-Die Muskeln

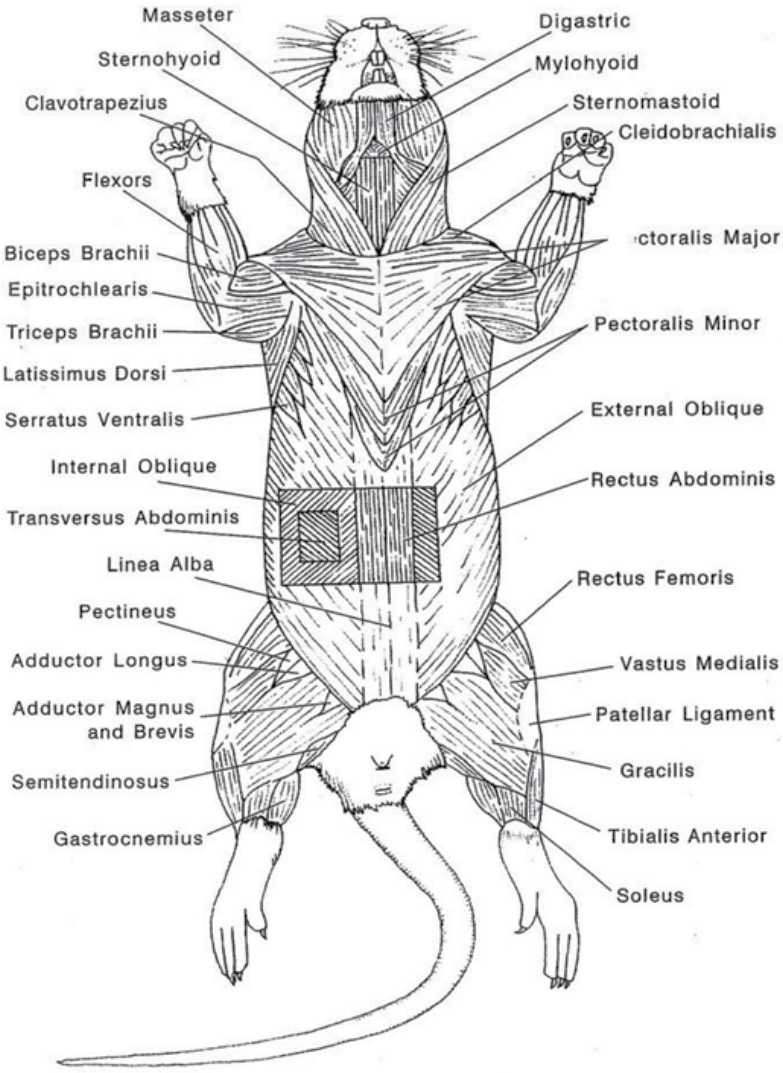

https://bio.libretexts.org/Ancillary_Materials/Worksheets/Book%3A_The_Biology_Corner_(Worksheets)/Anatomy_Worksheets/Investigation%3A_Rat_Dissection

5-Die Organe

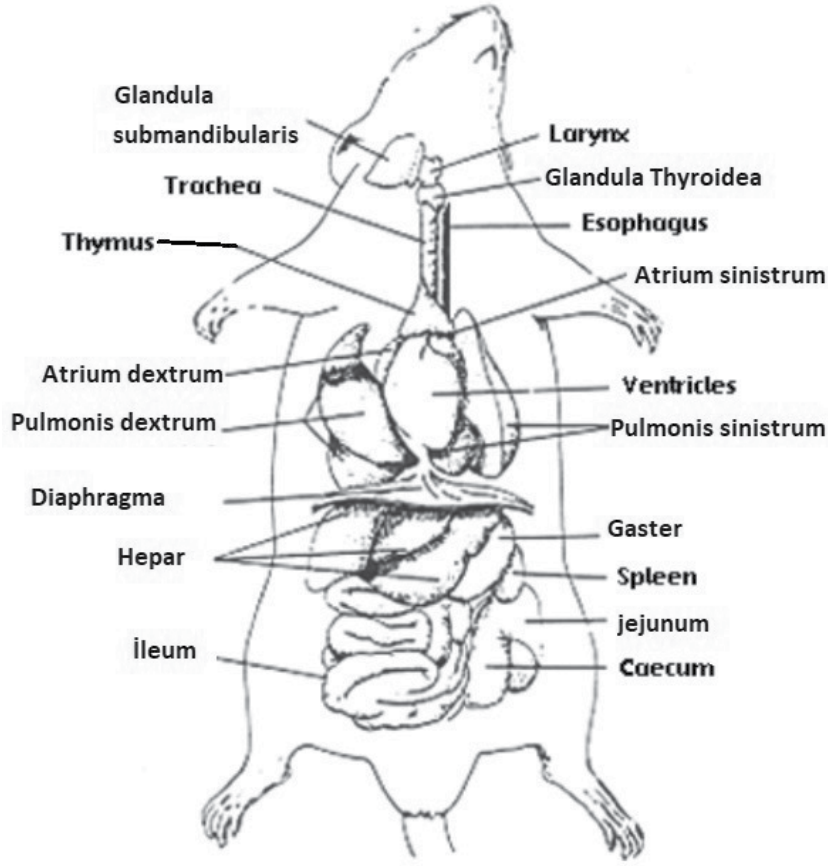

Waynforth, H., B.; Flecknell, P., A.:Experimental and Surgical Technique in the Rat. Second Edition, Academic Press, USA,2001.

3

HEPATISCHE ISCHÄMIE-REPERFUSION

Die für das Experiment bestimmten Ratten werden mit 50 mg/kg Ketamine-HCl und 9 mg/kg Ksilazine HCl intramuskular injiziert; die Ratte schläft in etwa 5-10 Minuten ein.

Die eingeschlafene Ratte wird auf die Dissektionsfläche (eine mit Hitzekontrolle ist zu empfehlen um die Körpertemperatur des Tieres konstant zu halten) auf dem Rücken liegend befestigt.

Die Schnittflächen werden mit 70% Alkohol angefeuchtet und rasiert. Die rasierten Flächen müssen mit Jodsolution sterilisiert und gewaschen werden so das kein Haar oder andere Fremdkörper im Operationsbereich bleibt.

Die dissektion wird durch einer Mittellinienlaparotomie gemacht. Der Schnitt fängt vom Sternum an und ist 1.5-2 cm lang.

Der Schnitt wird erstens durch die Haut gemacht, erst nachdem die haut geöffnet ist wird die Muskelfläche darunter durchgeschnitten. Die Schnittregion ist direkt über der Leber.

Die Mittelfinger beider Hände müssen auf den Rücken der Ratte, direkt hinter der Leber, die Daumen an den unteren Rand des Schnittes und die Zeigefinger an den unteren Rand des Sternums und der Rippen platziert werden. Danach mit dem nach oben drücken der Mittelfinger und dem nach unten drücken der anderen Finger kann man alle fünf Loben der Leber aus dem Körper drücken.

Nachdem die rausgedrückte Leber nach kranial gewälzt ist, ist die Venae portae und der Ductus choledochus freigelegt und kann isoliert werden.

Achtung, da die Leber auf das Sternum gelegt wird und dabei druck auf dem Thorax ausgeübt wird, ist es möglich das die Atmung des Tieres beeinträchtigt oder sogar total eingeschränkt wird. Bei diesem Fall mit der Prozedur aufhören und die Atmung wiederherstellen, wenn nötig 1-2 cc Kochsalzlösung in den Abdomen geben.

Die isolierte Venae portae und der Ductus choledochus kann jetzt mit einer atraumatischen Klemme verklemmt werden. Nach diesem Unterbruch des normalen Blutflusses kann man die entstehende lokale Anämie oder Ischämie beobachten.

Den Erfolg der Leberischämie kann man durch den Farbwechsel des intestinalen Systems bewerten; ein violetter ton wird eintreten. Das ist meistens der Zeitpunkt für die Reperfusion.

Um während der Ischämie den Flüssigkeitsverlust zu verringern ist es zu empfehlen die Schnittenden (Haut und Muskel) mit 3-4 Nahten zu schließen.

Nach dem Ende der Ischämieperiode (je nach dem Design der Studie) werden die Klemmen entfernt und die Schnittenden erst Muskeln dann Haut mit 3.0 Seidenfaden vernäht. Es ist wichtig das man davor etwas Kochsalzlösung in den Abdomen gibt um eine hipovolemie zu verhindern. Das herausnehmen der Organe für weitere Untersuchungen wird je nach dem Design der Studie gemacht (Abb. 6).

6-Leberischämie

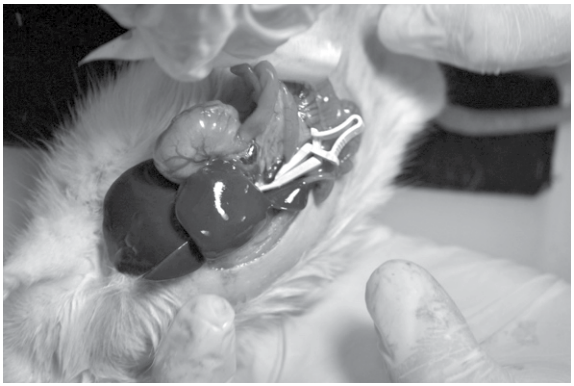

Isolierte und mit einer atraumatischen Klemme erdrosselte Vena porta und Ductus cholodecus man sieht den Eintritt der lokalen Anämie oder Ischämie nach dem Abbruch des Blutflusses.

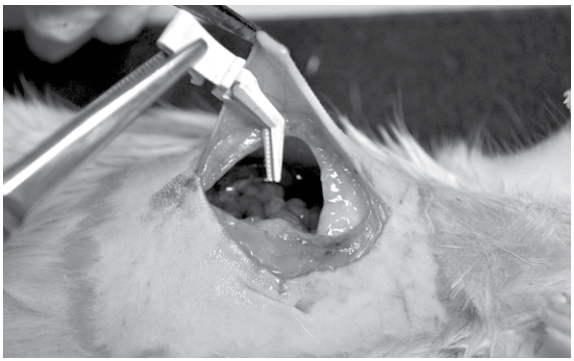

4

NEPHREKTOMIE

Nach dem rasieren und säubern des Operationsgebiets, wird im lumbalen Gebiet ein transversaler Schnitt angebracht.

Nachdem die retroperitoneal liegende Niere erreicht ist Werden der Ureter, die A.V. renalis und (wenn es sie gibt) die A.V. subrenalis mit einem 3.0 Seidenfaden vom distal und proximal verschnürt. Beim verschnüren der anatomischen Strukturen ist es zu empfehlen Mikropinzetten zu benutzen. Die verschnürten Strukturen werden genau von der Mitte mit Hilfe einer Mikroschäre durchtrennt so dass die Schnittenden der Strukturen verschnürt bleiben. Danach kann man die Niere von dem umliegenden Gewebe befreien und entfernen.

Um eine spontane Verblutung zu verhindern muss nach der Nephrektomie die Blutung kontrolliert werden. Erst danach kann man die haut und das Gewebe darunter mit einem 3.0 Seidenfaden vernähen.

Die Genesung nach der Nephrektomie;

Nach der Operation das Tier auf die gegenüberliegende Seite der Operationsseite legen, Kopf und Rücken mit Holzspanen auspolstern.

Nach der Besinnung des Tieres Blutung Kontrolle machen.

Die volle Genesung dauert um die 15 Tage (Abb 7).

7-Nephrektomie

Dissektion

Freisetzen der rechten Niere

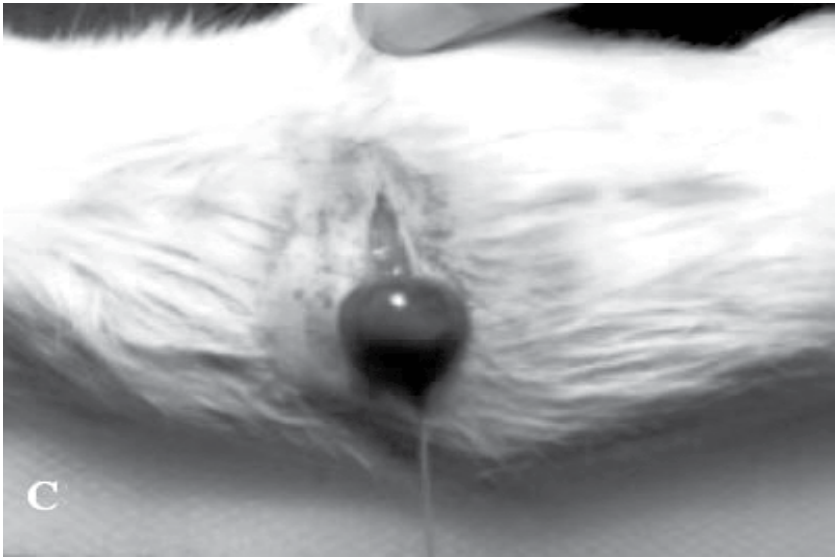

Das Erdrosseln der Niere mit einem Faden

Das Entfernen der Niere

NIEREN ISCHÄMIE UND REPERFUSION

Bei einer Nierenischämie und Reperfusionsstudie werden die Tiere mit Ketamin + Xylazin eingeschläfert und ein Medianschnitt benutzt.

Die anästhesierte Ratte auf dem Bauch liegend befestigen.

Mit einem Medianschnitt an die linke Niere gelangen.

Die Ischämie wird vervollständigt mit dem verklemmen der A.renalis sinistra für 45 Minuten.

Nach der Ischämie wird eine 24 Stunden Reperfusionsspanne zugelassen.

Haut und Muskelschicht werden separat mit 3/0 Faden geschlossen.

Während der Prozedur sollte Inzisionsbereich geschlossen werden und intraabdominal Salzlösung benutzt werden, um den Flüssigkeitsverlust zu verhindern. (Abb. 8).

8-Nierenischämie-Reperfusion

Dissektion des Rückens durch einen medianen Schnitt.

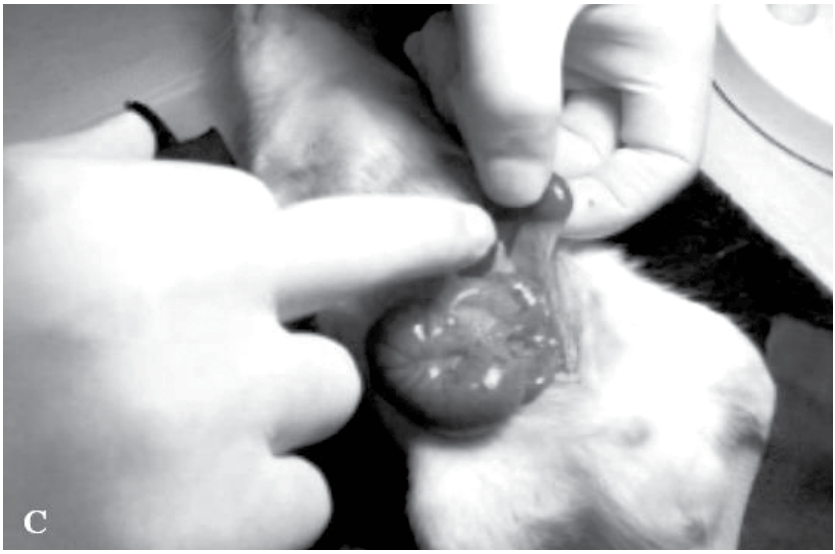

Entfernung der Niere von der hinteren Bauchwand.

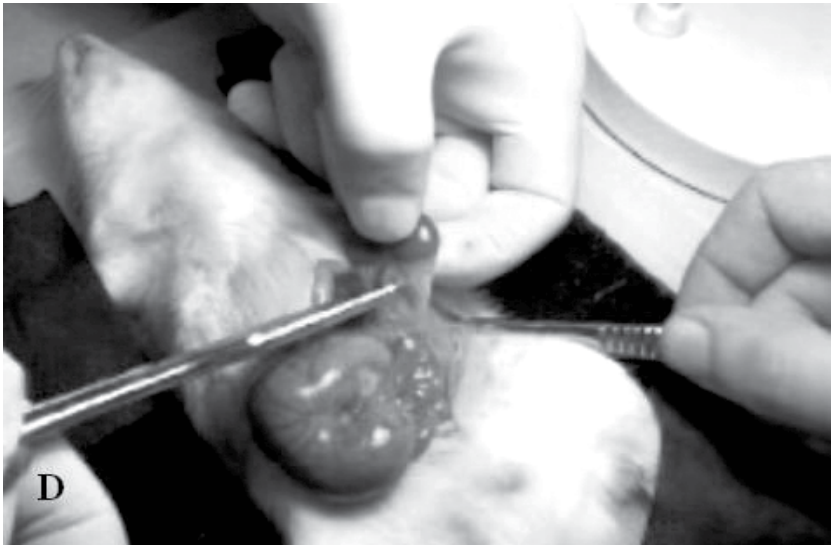

Dissektion von Nierengefäßen und Harnleiter.

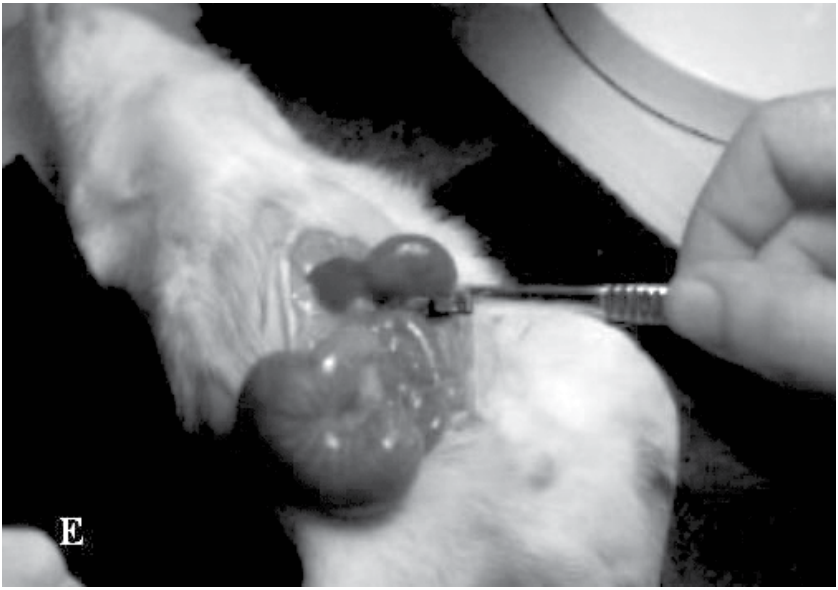

Obstruktion der Nierengefäße durch eine Klemme.

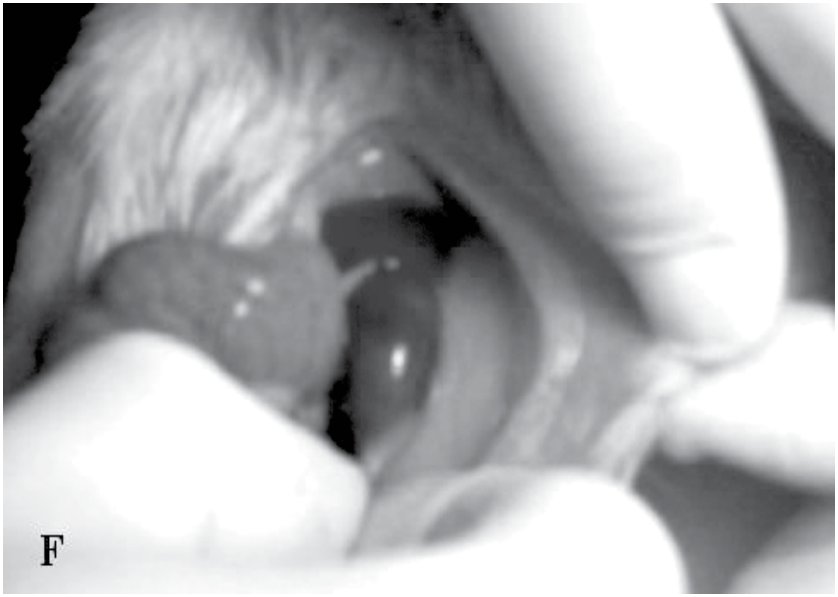

Platzierung der Ischämie-induzierten Niere.

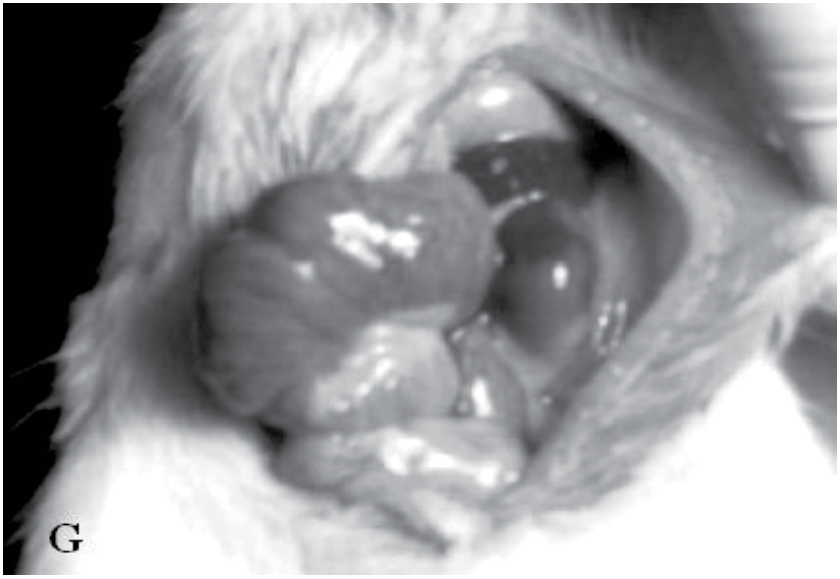

Eingesetzte Ischämie-induzierte Niere.

Hautverschluss.

5

HODEN VERDREHUNG

Die chirurgische Prozedur unter Anästhesie durch intraperitoneale Injektion von Ketamine HCl (50mg/kg) und Chlorpromazine (25mg/kg) durchführen.

Den Hodensack rasieren und mit Jodsolution säubern.

Um an den Hoden zu gelangen ist ein vertikaler Schnitt der genau durch die Mitte beider Hoden verläuft geeignet.

Die Verdrehung wird durch eine 720º Drehung (gegen den Urzeigersinn) des Hoden gemacht. Der verdrehte Hoden muss mit einer Naht (5-0 Nylon) die durch der Tunica albuginea und der Tunica dartos geht fixiert werden.

Nach einer zwei Stunden Ischämie die Nahten lösen, den Hoden ausdrehen und für vier Stunden für die Reperfusion zulassen.

Der Hodensack muss nach jeder Manipulation wieder geschlossen werden (Abb. 9).

9-Hodenverdrehung

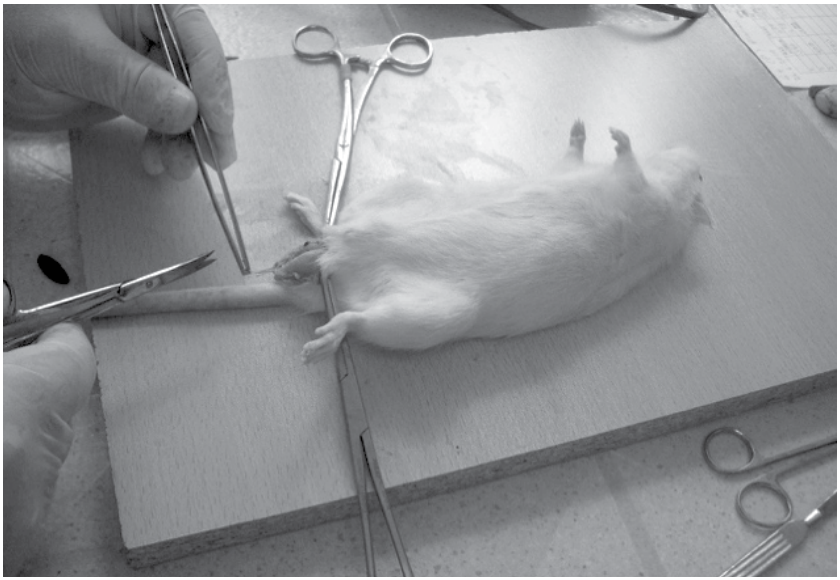

Hoden dissektion.

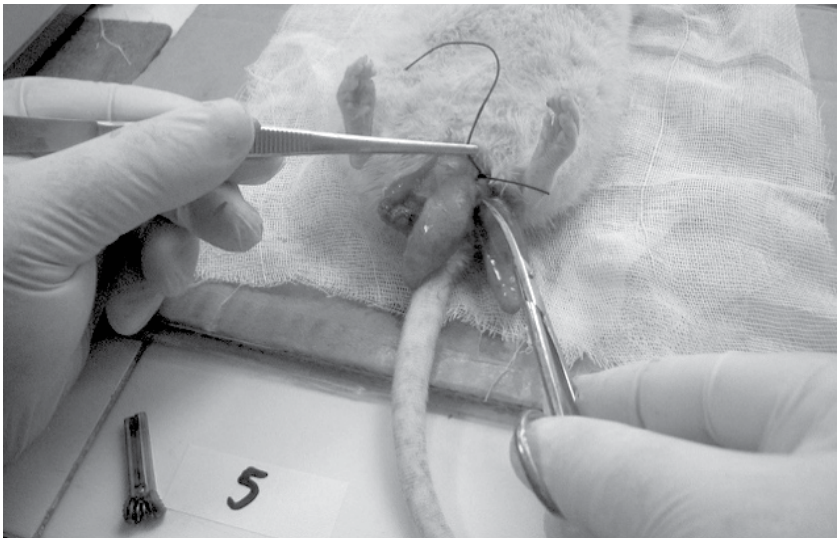

Ligation des verdrehten Hoden.

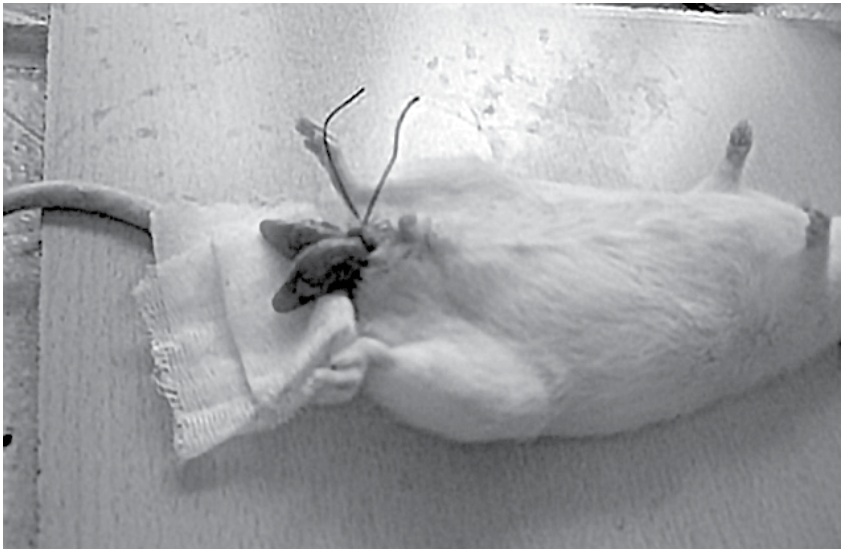

Ligatierter Hoden.

Die Hoden sollten während dieser Prozedur feucht gehalten werden.

6

FOKALE HIRNISCHÄMIE MITTLERE ZEREBRALE ARTERIE UND DREI-VENEN-OKKLUSIONSMODELL

Permanente Okklusion der mittleren zerebralen Arterie.

Okklusion der mittleren zerebralen Arterie durch Mikroklammer oder eine Naht (I / R).

Okklusion der mittleren zerebralen Arterie mit Hilfe eines bipolaren Kauter Gerät.

Ermöglicht das Arbeiten in den Bereichen Infarkt und Penumbra im Kleinhirn.

Ideal zur Identifizierung neurologischer Defizite.

Es basiert auf temporärer Okklusion der bilateralen Halsschlagader neben permanenter oder temporärer Okklusion der mittleren Hirnarterie.

Der Schläfenbereich wird benetzt und Rasiert. Sobald der rasierte Bereich mit einem Antiseptikum abgewischt wird, wird die Kopfhaut durch einen Einschnitt, der sich vom Lidpunkt bis unter das Ohr erstreckt, geöffnet.

Die abgetrennten enden der Kopfhaut werden mit Retraktoren erweitert und das weiche Gewebe wird entfernt.

Wenn es blutende Gefäße gibt, werden Sie mit einem Elektrokauter verbrannt.

Sobald der Schläfenknochen vollständig freigelegt ist, beginnt man den Knochen über dem arcus zygomaticus mit einem Zahnarztbohrer zu erodieren. Während dieser Prozedur muss der Knochen mit Kochsalzlösung kalt gehalten werden.

Wenn das erodieren den kritischen Punkt erreicht, wird der Rest des ausgedünnten Knochengewebes, um das Hirngewebe zu schonen, durch brechen mit einer stumpfen Mikrozange entfernt.

Nachdem der Knochen entfernt ist sieht man die A. cerebri media die sich mit der N. mandibularis überkreuzt. Das Gefäß wird von der Oberseite der Kreuzung befreit und vorübergehend okkludiert, entweder durch einem Mikroklips oder durch eine Naht. Oder es wird durch Verbrennen mit Hilfe eines Elektrokauters dauerhaft okkludiert.

Bei Fokaler Okklusion wird der von der Arteria cerebri media gespeiste Bereich zu einem ischämischen Bereich. Kontra laterale Lähmung wird bei Ratten beobachtet, die nach erfolgreicher Ischämie genesen (Abb. 10).

10-Okklusion der Arteria cerebri media

Rasiertes Operationsgebiet.



Desinfiziertes Operationsgebiet.



Einschnitt in die Kopfhaut im Schläfenbereich.

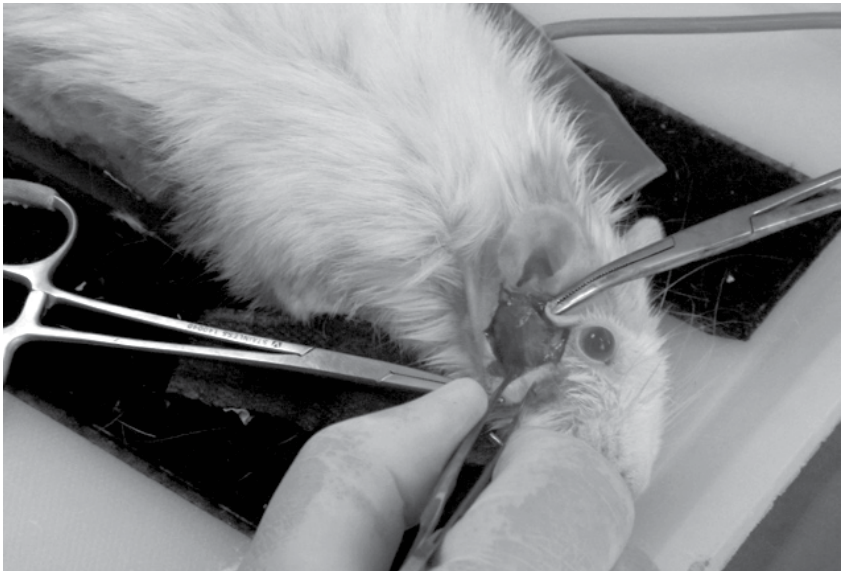

Beseitigung der Kopfhaut im Schläfenbereich.

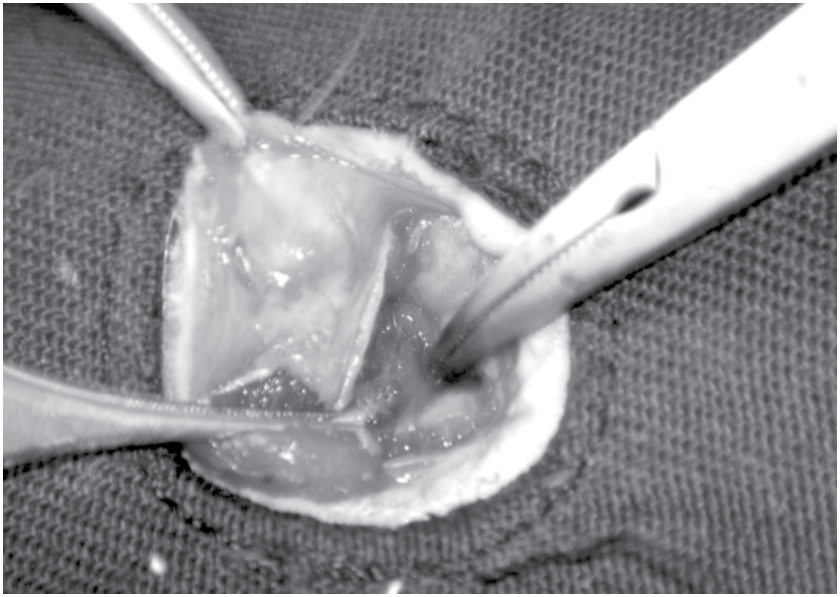

Präparation der Schläfenregion.

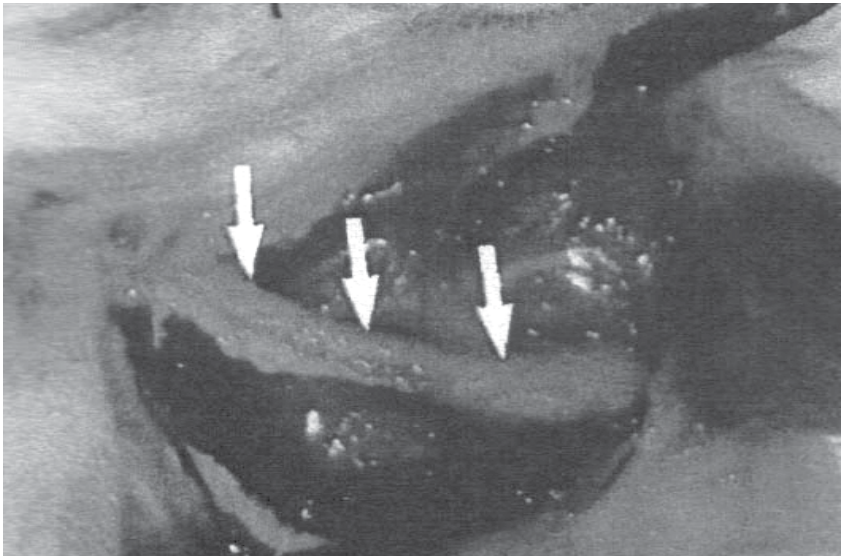

Präparierte Schläfenregion; die Pfeile zeigen den Arcus zygomaticus.

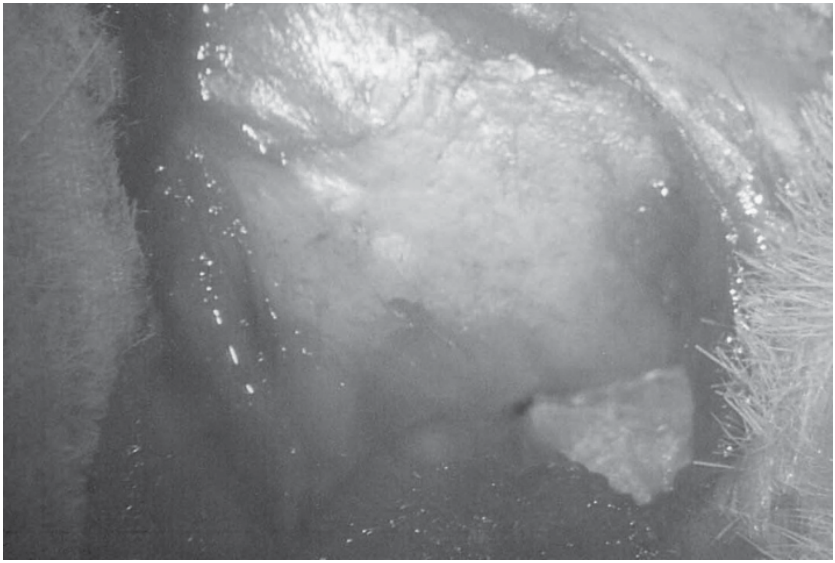

Temporale Region, der Arcus zygomaticus und das Weichgewebe entfernt.

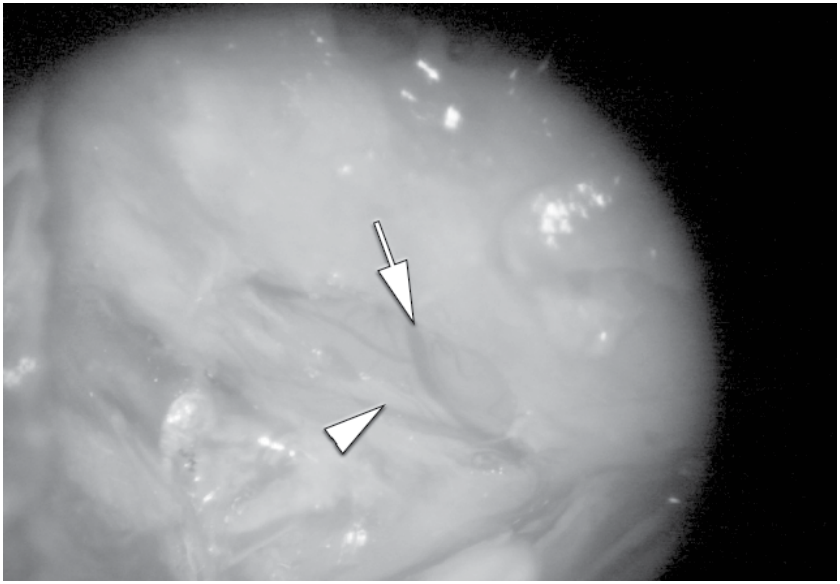

Geöffneter Schädel; die Arteria cerebri media ist durch einen Pfeil gekennzeichnet, der Nervus olfactorius durch eine Pfeilspitze.

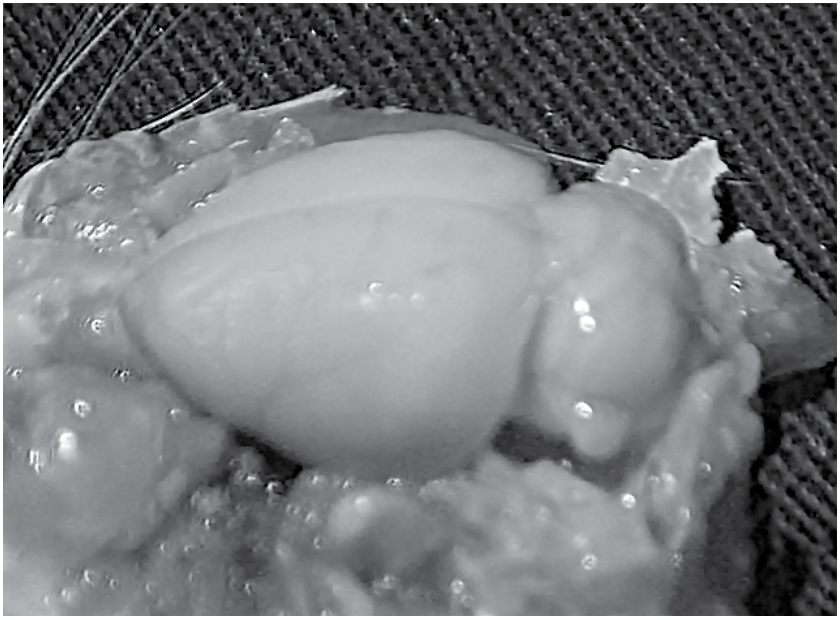

Ischämische Hemisphäre; man sieht das sich ein Ödem gebildet hat.

Kontralaterale Lähmung durch erfolgreiche Okklusion der Arteria cerebri media.

7

HERZPERFUSION

Die Herzperfusion ist eine Methode, um das Blut aus den Organen des Tieres zu entfernen und das Fixativ in alle Organe gelangen zu lassen. Es ist eine Methode, die einen guten Schutz des Gewebes bietet, insbesondere bei Untersuchungen des Zentralnervensystems.

Eine Perfusionspumpe ist für diese Methode geeignet. In Abwesenheit einer Pumpe kann die Perfusionsflüssigkeit vorzugsweise in einem Behälter der unter Druck gesetzt werden kann (z. B. Serumbeutel) gegeben und hoch aufgehängt werden. Obwohl nicht so effektiv wie die Pumpe, können mit dieser Methode auch gute Ergebnisse erzielt werden.

Der Brustkorb des anästhesierten Tieres wird wahlweise mit einem einzelnen Einschnitt durch die Mittellinie oder zwei Einschnitten in der Medioclavicularlinie geöffnet.

Die Nadel wird in den linken Ventrikel des Herzens eingeführt und die Perfusionsflüssigkeit gepumpt.

Infolge dieses Prozesses schwellen die Atrien des Tieres sofort an, wenn dies geschieht, wird das rechte Atrium durchstochen oder angeschnitten, so wird das auslaufende Blut wird durch die Perfusionsflüssigkeit ersetzt.

Während die Perfusion nur zum Ablassen von Blut aus dem Körper verwendet werden kann, wird sie im Allgemeinen zur Fixierung von Geweben verwendet.

Wenn das Ziel die Fixierung ist, sollten zwei Perfusionsflüssigkeiten verwendet werden:

1. Waschlösung (Kochsalzlösung oder gepufferte Kochsalzlösung)
2. Fixierlösung (wie Formaldehyd, Paraformaldehyd, Glutaraldehyd)

Der Waschschritt wird fortgesetzt, bis der Blutfluss vom Atrium unterbrochen wird. Anschließend wird das Fixativ verabreicht.

Das größte Problem bei diesem Verfahren ist, dass das Fixativ nicht genügend Zeit erhält um das Gewebe nicht ausreichend zu fixieren. Ob das Tier genügend Fixierungsmittel erhalten hat, kann am steifen Nacken festgestellt werden. Wenn das Fixierungsmittel das Nervensystem erreicht, werden außerdem Zuckungen im Körper des Tieres beobachtet, da das Fixierungsmittel die Nervenzellen beeinflusst. Im Allgemeinen ist die Fixierung ausreichend, nachdem diese Zuckungen aufgehört haben.

Wenn eine Perfusionspumpe verwendet wird, sollte sein Druck entsprechend der Größe des Tieres gewählt werden. Wenn der Druck zu hoch ist, brechen die oberflächlichen Kapillaren und die Perfusionsflüssigkeit kann abfließen, bevor sie die tieferen Kapillaren erreicht.

Um die Lebensdauer der Perfusionsanlage zu verlängern, ist es zu empfehlen die Rohre nach der Behandlung mit destilliertem Wasser zu reinigen (Abb. 11).

11-Herzperfusion

Dissektion der Brust von der Mittellinie.

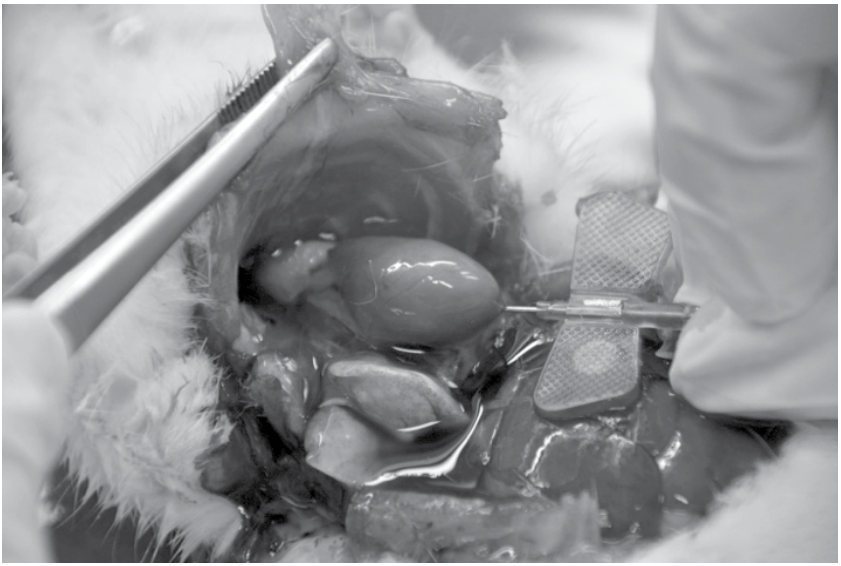

Einführung der Kanüle in den linken Ventrikel.

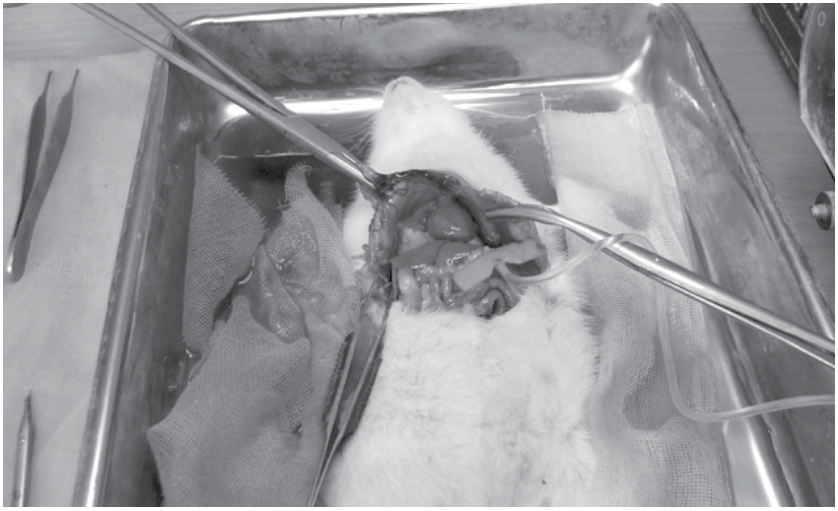

Ersatz des Blutes im Körper durch die Perfusionsflüssigkeit, Ausfluss des Blutes aus dem rechten Vorhof.

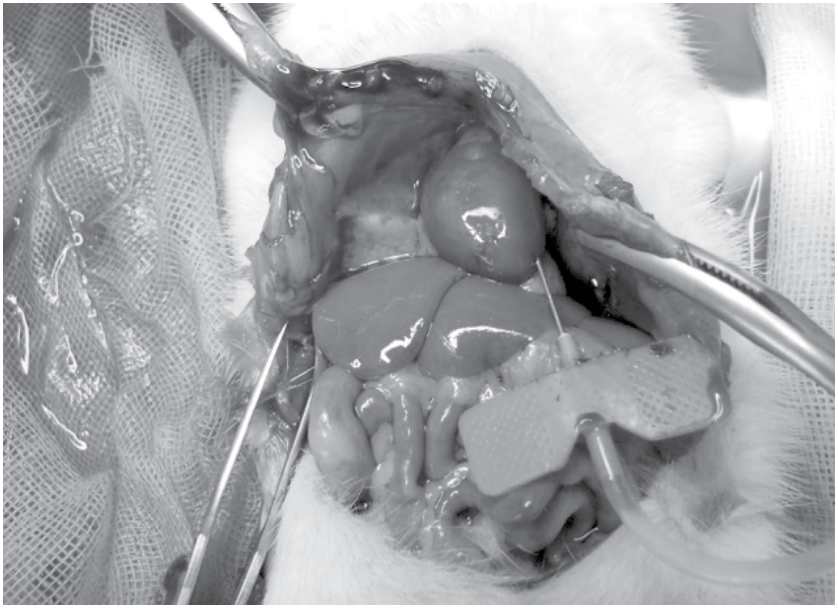

Ein Subjekt, dessen Perfusion abgeschlossen ist. Zu sehen sind das blasse Herz und die nicht mehr dunkelrote Leber.

8

ARTERIA CAROTIS COMMUNIS DISSEKTION UND END-ZU-END-ANASTOMOSE

Bei end zu end Anastomose Techniken mit Ratten kann man die A.carotis communis und die A.femoralis benutzen.

Wenn bei Ratten die A.carotis communis nicht funktioniert ist die Versorgung der Aa.vertebrales für das Gehirn ausreichend.

Die Aa.carotis communes liegen tiefer als die Aa.femorales.

Die Aa.carotis communes sind lange Strukturen die am Hals keine Verzweigungen geben.

A.carotis communis dissektion:

Die Aa.carotis communes liegen unter den M.sternomastoideus und M.omohyoideus, neben der Trachea und über den Mm.scalenii.

Mit einem Medianschnitt am Hals wird die Haut und das Fettgewebe über dem M.sternohyoideus, das über der Trachea liegt, beiseite gezogen.

Nachdem die Fettschicht entfernt ist kommt in der Mitte der M.sternohyoideus und etwas darunter die Mm.sternomastoidei, die wie ein „V“ Buchstabe von beiden Seiten in der Mitte zusammenverlaufen, zu Gesicht.

Auf der Seite der A.carotis communis die für die Operation ausgewählt wird, muss die Haut und die subkutanen Gewebe über dem M.sternomastoideus nach lateral gezogen werden. In diesem fettigen Gewebe befindet sich die V.jugularis.

Nachdem der M.sternomastoideus nach lateral platziert ist, kann man kaudal die A.carotis communis sehen, aber kranial ist das Gefäß mit dem M.omohyoideus bedeckt.

Mit dem Entfernen des M.omohyoideus kann man die A.carotis communis in seiner ganzen Länge mit dem N.vagus daneben sehen.

Jetzt muss der N.vagus unter einem Mikroskop mit x8-10 Vergrößerung stumpf seziert werden, so das über dem Gefäß keine Nerventeile bleiben.

Nachdem der Approximator und die kontrastfarbene Fondfläche platziert ist kann man in die Anastomose Phase übergehen.

Vorbereitungen für die Anastomose:

Um die Einzelheiten des Gefäßes besser zu erfassen und um die Invasion der umliegenden Gewebe in das Arbeitsgebiet zu verhindern muss eine Fondfläche mit einer kontrasten Farbe ausgewählt werden.

Die Fondfläche muss aus einem Material sein das das Gefäß nicht beschädigt, blaue Farbe ist zu empfehlen (2x1 cm Ballonstück oder Handschuhstück).

Das Gebiet mit 2% Lidocaine waschen.

Um das Gefäß von der Mitte zu trennen und wieder zu reparieren muss erst der Blutfluss darin unterbrochen werden. Deswegen wird eine Klemme benutzt die den Blutfluss von distal und proximal unterbricht.

Diese Prozedur ist mit zwei unabhängigen klemmen sehr schwer durchzuführen. Die Klemmen die bei der Anastomose benutzt werden müssen den Blutfluss unterbrechen und aber verhindern, dass die Schnittenden des Gefäßes sich voneinander entfernen.

Ein Approximator ist eine Annäherungsklemme die aus zwei Mikroklemmen besteht die sich auf einer Schiene bewegen.

Bevor es benutzt wird müssen die Klemmen möglichst voneinander getrennt werden. Somit können wir die Klemmen möglichst an die Grenzen des Operationsfeldes anbringen.

Man muss in Betracht ziehen das die Vorderseite des Approximators während der Prozedur nach hinten gedreht werden muss. Deswegen muss dem Approximator für dieses Manöver genügend Freiheit gelassen werden.

Ein anderer wichtiger Punkt ist, dass man die Spitzen der Mikroklemmenbenutzen muss, denn der effektivste Druck wird von den Spitzen der Klemmen ausgeübt, der Druck der Klemme verringert sich weiter hinten. Deswegen besteht die Gefahr das die Schnittenden des Gefäßes aus der Klemme entgleiten können, wenn man die proximalen enden der Klemmen benutzt.

Eine Arterie retraktiert um die 25-30% nachdem sie durchtrennt wird.

Diese Fakte muss in Betracht gezogen werden und die Klemmen des Approximators müssen sich etwas genähert werden so dass das Arteriensegment dazwischen schlaff wird.

Das Annähern der Klemmen kann auch nach der Durchtrennung gemacht werden.

Indem man eine Ecke des Approximators unter das Gewebe das sich um das Operationsfeld befindet schiebt stabilisiert man die Position der Klemmen. Somit wird verhindert das sich die Hinterteile des Approximators während der Prozedur nach oben bewegen.

Jetzt kann das Gefäß durchtrennt werden.

Die Vergrößerung des Mikroskops auf x16 stellen. Genau der Mittelpunkt zwischen den Klemmen ist geeignet für die Anastomose.

Die Arterie wird mit einer scharfen Mikroschere, die eine gerade Spitze hat, mit einer Bewegung durchtrennt.

Es ist wichtig das die Ader nicht zerquetscht oder die Schnittenden nicht gezackt sind. Deswegen müssen die Schnittenden unter dem Mikroskop bei x20 Vergrößerung inspiziert werden. Die Schnittenden müssen nach wahrscheinlichen Beschädigungen der Tunica intima, murale Blutklumpen, Gewebefetzen und nach der Integrität der Tunica intima mit der -media untersucht werden. Erst danach können wir die Vergrößerung verkleinern (x10) und das Operationsfeld mit Salzlösung waschen. Besonders das Blut und die Blutklumpen im Lumen der Ader müssen sehr gut ausgewaschen werden.

Die Adventitia die die Schnittenden bedeckt kann mit einer #5 Pinzette, ohne die Ader zu berühren, gehalten und mit der Schere entfernt werden. Es ist meistens nicht so leicht die Adventitia zu entfernen. Aber da dieses Gewebe sehr lose und beweglich ist kann man es auch, in mehreren Teilen, mit mehreren Versuchen entfernen.

Die Entfernung der Schnittenden muss nicht mehr als der Lumen der Ader oder 1mm sein.

Man muss nicht vergessen das die Klemmen des Approximators sehr gut sitzen müssen.

Die Anästhesie des Tieres muss konstant sein. Wenn die Respirationsrate und der Muskeltonus des Tieres zugenommen hat muss man 1/5 der Originalen Dosis Nachschub geben.

Die farbige Fondfläche muss platziert sein.

Anastomose:

Die A.carotiss communis der Ratte hat einen Durchmesser von etwa 1.0-1.2 mm. Um so eine durchtrennte Ader ohne ein Leck wiederherzustellen sind 6-8 nahten, mit einem 10/0 Faden, meistens ausreichend.

Der Umkreis der Ader wird dabei als ein Kreis visualisiert und die erste naht als „Naht 0°“ angenommen. Die Nahten werden mit ihren Positionen auf dem Kreis bezeichnet.

Die erste Naht ist die Schwerste; da die Schnittenden lose und beweglich sind ist es schwer den richtigen Punkt zu bestimmen wo die erste Naht angebracht wird.

Nach der ersten Naht ist es zu empfehlen die zweite Naht 180° von der ersten entfernt anzubringen.

Danach werden an der Mitte der Vor- und Rückseite eine Naht angebracht (90° und 270°).

Die Platzierung der Nähte könnte von der Vorderseite (0°-180°-90°-135°) beginnen sowohl auch nach der ersten Platzierung von 0°-180°-90° anfangen und mit 270°-225°-315° weitergehen.

Die Nadel an der Spitze des Halters hat eine sehr wichtige Aufgabe die man während der Prozedur sehen wird. Während die Uhrmacherpinzette in der passiven Hand benutzt wird, unterstütz die Nadel am Halter jedes Manöver mit kleinen Hilfen.

Während der Naht müsste das Mikroskop bei großer Vergrößerung (x16-25) sein. Das Aderstück das auf der Seite der aktiven Hand ist wird die Seite sein wo die Nadel als erstes benutzt wird.

Erst wird die Adventitia auf der aktiven Seite mit der Spitze der Nadel erwischt und das durchtrennte Ende der Ader etwas nach oben gezogen. So kann man die geschlossene Pinzette in der passiven Hand in das Lumen schieben und darin öffnen. Somit wird die Ader dilatiert und Vorbereitung gemacht die Spitze der Nadel dort zu empfangen. Das Lumen muss so nach oben gedreht werden das man es mit Leichtigkeit durch das Mikroskop sehen kann. So kann man die Nadelspitze die von der Gefäßwand hervorkommt beobachten.

Während die Pinzette in der passiven Hand ihre Position hält, steckt der Halter in der aktiven Hand die Spitze der Nadel mit einem rechten Winkel in die Gefäßwand und rückt sie den Bogen in der Nadel animierend durch die Wand.

Nachdem die Spitze der Nadel im Lumen zum Vorschein kommt gerät sie zwischen den spitzen der dort wartenden Pinzette. Nachdem die Nadel bis zu ihrem Ende durch die Gefäßwand gedrückt ist, hält die Pinzette in der passiven Hand die Nadel und der Halter wird lose gemacht. Um weniger Trauma zu verursachen ist es zu empfehlen, nachdem die Nadel etwas mit der Pinzette herausgezogen ist, das kreisförmige Manöver mit dem Halter zu vervollständigen.

Die offene Pinzette verübt einen Gegendruck auf die Nadel die die Gefäßwand durchbohrt, indem sie im Gefäßlumen die Wände des Gefäßes unterstützt. Außerdem agiert sie als Lotse für die Nadel.

Nachdem die Nadel mit etwas nachfolgendem Faden vollkommen rausgezogen ist, ist das gegenüberliegende Schnittende der durchtrennten Ader dran.

Der Halter in der aktiven Hand durchbohrt die Gefäßwand dieses Mal von der Innenseite und wird nach außen gedrückt.

Bei der ersten naht ist es wichtig, dass genau das gegenüberliegende Stück der Schnittseiten aneinandergenäht wird. Wenn das nicht beachtet wird könnte sich das andere Ende der Ader nach der Prozedur verdrehen, das zu Turbulenzen im Blutfluss führen könnte.

Nachdem der Faden herausgezogen ist und ein ausreichendes Ende hat um einen Knoten zu machen; wird die Naht mit drei halben knoten beendet. Wenn nach dem ersten halben Knoten die Spannung zwischen den

Schnittenden zu viel ist, müssen die Klemmen des Approximators etwas zueinander geschoben und so weitergemacht werden.

Nach der ersten Naht ist es zu empfehlen eines der Enden des Knotens etwas länger zu lassen. Dieser längere Fadenteil wird in einem Schlitz in der Fondfläche befestigt so dass es das Gefäß stabilisiert. Dieses Manöver erleichtert die Kontrolle des Gefäßes während der zweiten Naht.

Das kurze Ende des Knotens muss kurz genug sein das es sich nicht mit den anderen Knoten vermischt aber auch lang genug sein, dass sich der Knoten nicht öffnet.

Nachdem auf der Vorderseite 90°-45°-135° Nahten der Reihe nach platziert sind, muss der Approximator umgedreht (umgepurzelt) werden so dass die Rückseite des Gefäßes nach vorne kommt. Die Nahten auf der Rückseite werden mit der gleichen Technik gemacht. Bei Anastomosen die mit der 0°-120°-240° Technik gemacht werden ist die Reihe der Nahten anders aber die Prinzipien der Halter und Pinzetten Benutzung sind dieselben.

Nachdem all die Nahten vervollständigt sind müssen die Nahtstellen vorne und hinten nach Fehlern (auseinander stehende Schnittenden, oder aufeinander kommen der Schnittenden, Risse die zu einem Leck führen können) unter großer Vergrößerung kontrolliert werden. Wenn alles in Ordnung ist können wir den Approximator entfernen. Nachdem alles mit Salzlösung ausgewaschen ist, die Nahten mit etwas Mullbinde (2x2 cm) bedecken und etwas Druck ausüben. Erst die proximale Klemme, dann die distale klemme entfernen. Dann ein paar Minuten abwarten bis die kleinen Blutungen aufhören.

Der Blutfluss im Gefäß kann meistens mit bloßem Auge und mit der Pulsation im distalen der Ader festgestellt werden.

Nach einer erfolgreichen Anastomose, ist das schnelle vollwerden der Ader und die Klarheit der Pulsation ein beweis des einwandfreien Blutflusses.

Vorsicht, falsche Pulsationen können mit echten verwechselt werden. Falsche Pulsationen pulsieren longitudinal. Normale Pulsationen verengen und dehnen das Lumen in transversaler Richtung.

Bei einer falschen Pulsation läuft das Blut nicht durch die Ader in die distale der Anastomose (Abb.12).

12-End zu End Anastomose



Eine verklemmte A.carotis communis mit einem Kontrastboden darunter.

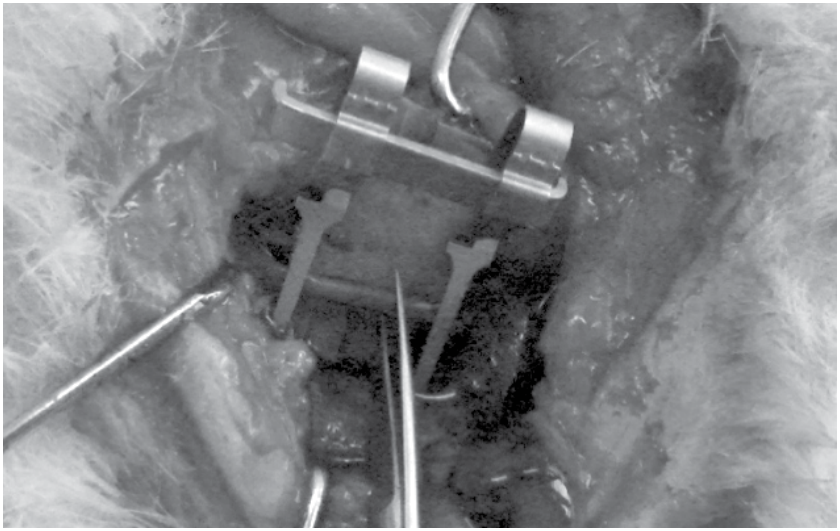

Zueinander gerückte Aproximatorklemmen. Das schlaffe Gefäß kann jetzt durchschnitten werden.

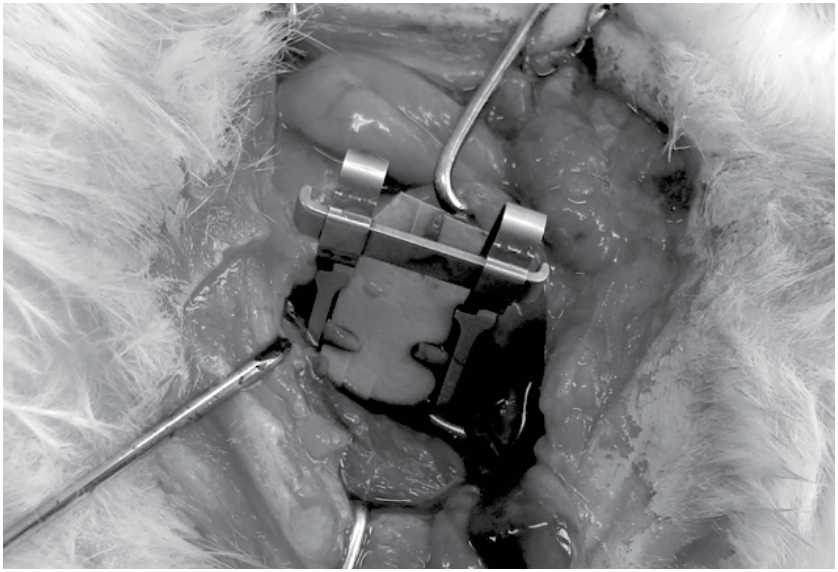

Durchtrenntes Gefäß

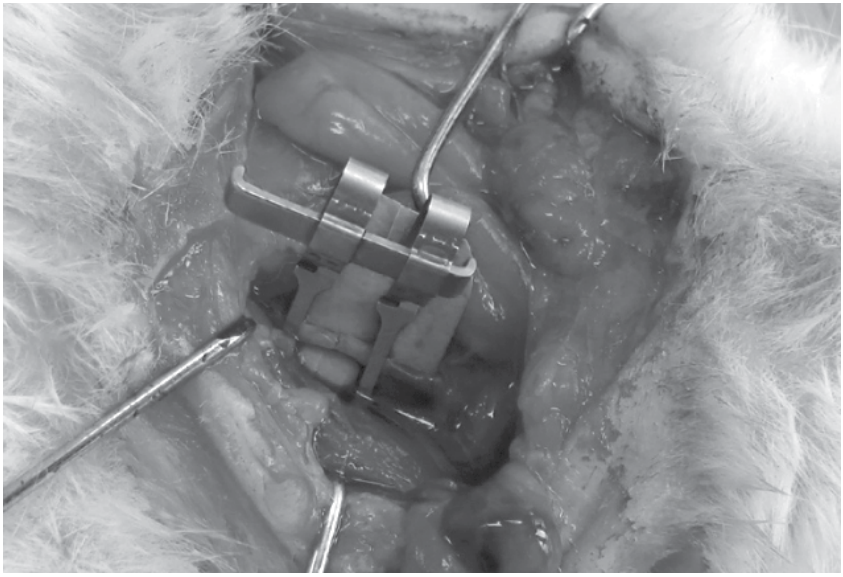

Durchtrenntes Gefäßenden, die aneinandergeschoben sind und bereit sind verbunden zu werden.

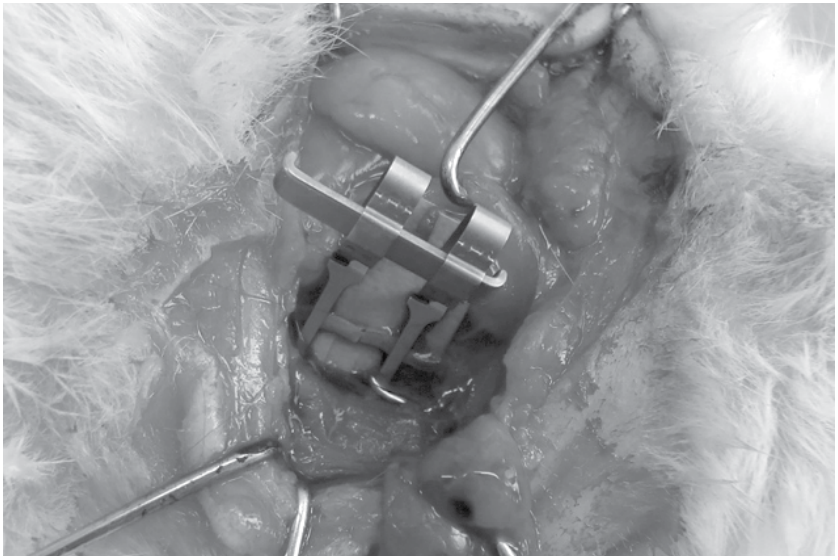

Durchtrenntes Gefäß dessen erster Verbindungsknoten fertig ist.



Durchtrenntes Gefäß dessen erste Verbindungsknoten fertig sind und auf die Rückseite gedreht ist.

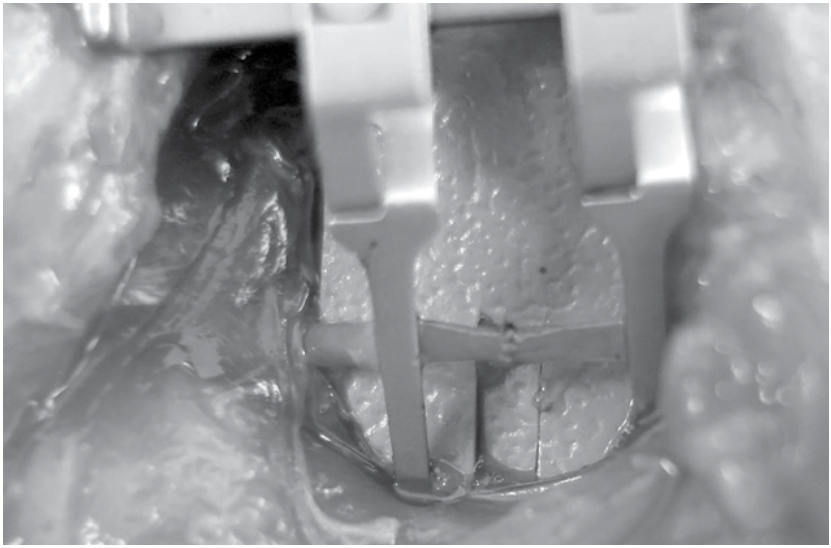

Verklemmte Ader dessen Anastomose vervollständigt ist.

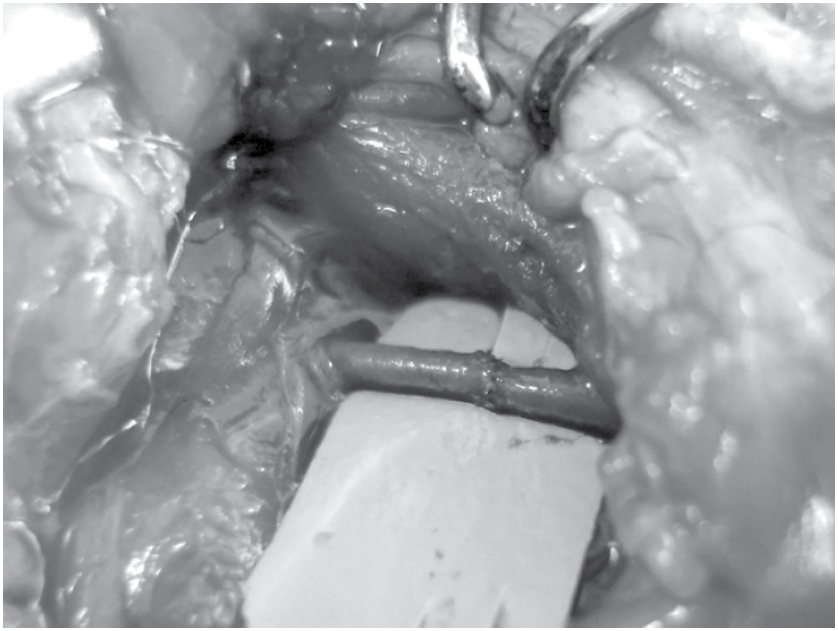

Ader dessen Anastomose vervollständigt ist. Es scheint keines Lecks zu geben.

LITERATURVERZEICHNIS

Yeğen, Ç; Berrak Gören, M., Z. (2005): Biyomedikal Araştırmalarda Deney Hayvanı.

Tan, D.; Çobanoğlu, N.: Hukuki ve Etik Boyutuyla Türkiye'de Hayvan Deneyleri. Turkiye Klinikleri J Med Ethics; 21 (1) 2013.

Karakaş, S. (2019): Sağlık Bilimleri Fakülte ve Yüksekokulları için Anatomi.S.2-3.

Poyraz, Ö. 2000: Laboratuvar Hayvanları Bilimi. S:209-212.

Murakami, R.; Mizuno, T.: Histogenesis of the 0s Penis and 0s Clitoridis in Rats. Develop. Growth and Differ., 26 (9, 419426 (1984).

Emre, B.; Salgırlı, Y.: Deneklerin Fizyolojik Özellikleri ve Deneysel Çalışmalarda Model Oluşturmadaki Zorlukları. Journal of clinical and analytical Medicine. P: 26-32, 2016.

Korkmaz, T.; Öz, S.; Şentürk, H.; Uyanoğlu, M.; Yaylacı, Ö, A.: Laboratuvar Hayvanları Yetiştirme ve Sağlığı. S: 98-109, 2017.

İde, T., 2003: Laboratuvar Hayvanları Biliminin temel İlkeleri. S28-32,

Ruiter, M., C.,et al.: The special status of the pulmonary arch artery in the branchial arch system of the rat. Anat Embryol (1989) 179:319-325.

Şentürk H.: Renal İskemi-Reperfüzyonu Sırasında Sıçan Böbreğinde Oluşan Oksidatif Stres Hasarına Silimarin ve Likopen Etkisi. Doktora Tezi Biyoloji Anabilim Dalı 2008.

Waynforth, H., B.; Flecknell, P., A.:Experimental and Surgical Technique in the Rat. Second Edition, Academic Press, USA,2001.

MacDonald, J., D.: Learning to Perform Microvascular Anastomosis. Skull Base. 2005 August; 15(3): 229–240.

Oliveira, F., S.; Machado, M., R., F.; Miglino, M., A.; Nogueira,T., M.: Gross anatomical study of the aortic ARC branches of the paca (Agouti paca, Linnaeus, 1766) Braz. J. Vet. Res.Anim.Sci. 38, 3, 2001.

Stillman R., M.: FACSI Northwest Medical Center Infrainguinal Occlusive Disease Last Updated: May 1, 2005.

Bayramiçli M.: Deneysel Mikrocerrahi. 1. Baskı, Mayıs 2005 ARGOS İletişim Hizmetleri Reklamcılık ve Ticaret A.Ş.

Infanger M., Shakibaei M., Kossmehl P., Hollenberg S., M., Grosse J., Faramarzi S., Schulze-Tanzil G., Paul M., Grimm D: Intraluminal Application of Vascular Endothelial Growth Factor Enhances Healing of Microvascular Anastomosis in a Rat Model. J Vasc Res 2005; 42: 202–213.

Zusätzliche Abbildungen:

13-Instrumente des Mikrochirurgie Labors

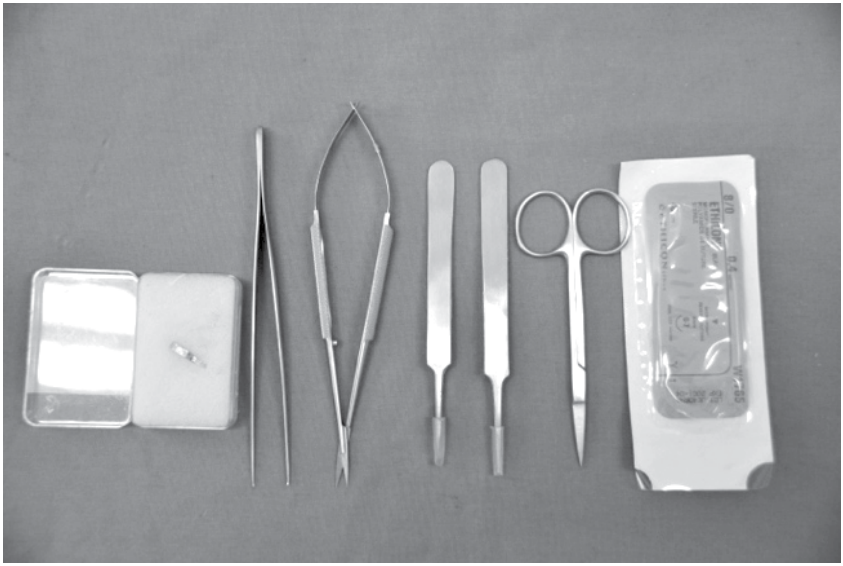

14-Lupe und Mikroskop



15-Richtige Position der Hände

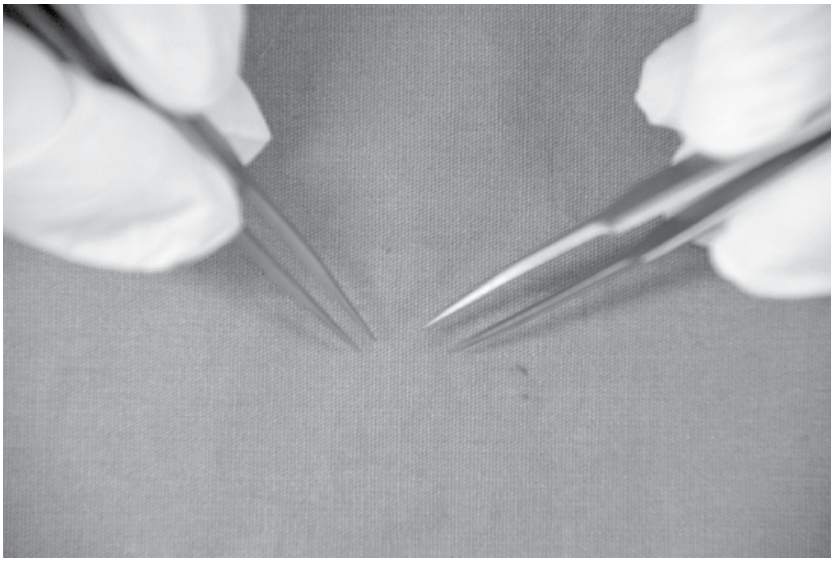

16- Makro-Nahttraining für Mikrochirurgie und Nahtarten.

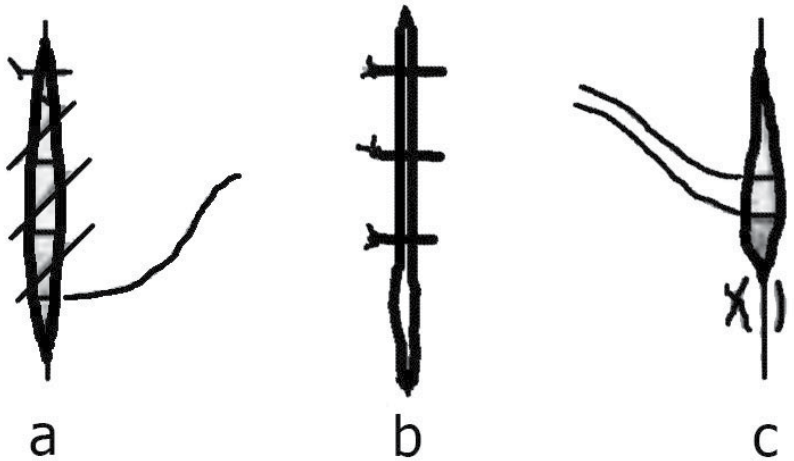

17-Bipolares Elektrokauterisierungsgerät
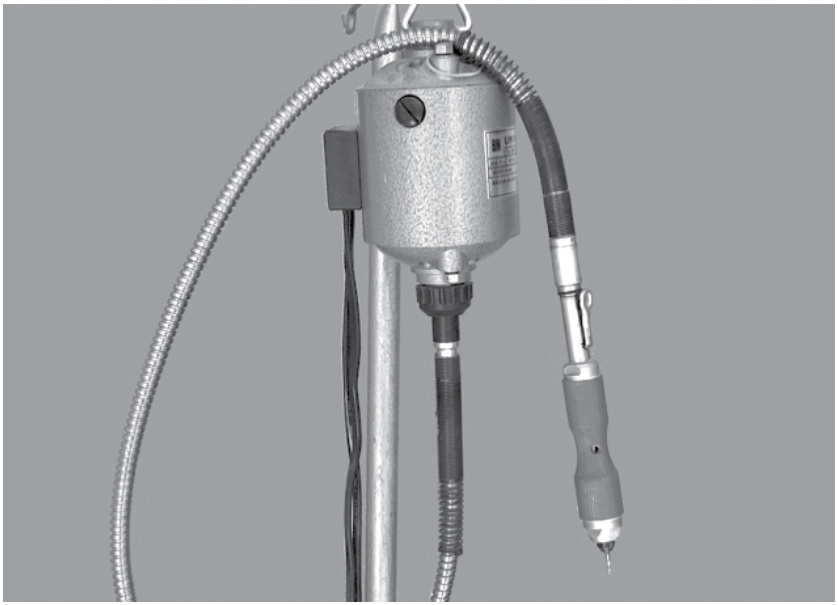
17-Dentalbohrer